Hc1.60

R51204

Ueber

Cysten und cystoide Bildungen

der

menschlichen Nachgeburt.

Von

Dr. Emil Ehrendorfer

o. ö. Professor der Geburtshilfe und Gynäkologie, k. k. Sanitätsrath in Innsbruck.

Mit 2 lithographirten Tafeln.

LEIPZIG UND WIEN.
FRANZ DEUTICKE.
1893.

Alle Rechte vorbehalten.

Mit der Untersuchung einer Anzahl von Cysten an der menschlichen Placenta beschäftigt, fand ich bei dem Studium der darüber bekannten und mir zugänglichen Literatur, dass die Angaben über diese Cystenbildungen im weiteren Sinne, in dem wir sie betrachten wollen, recht verstreut sind, dass die Ansichten über die Entstehung dieser Anomalien durchaus nicht sämmtlich übereinstimmen, und dass die Angaben über Placentacysten in wissenschaftlichen Werken, da die Ansichten darüber nicht hinreichend geklärt erscheinen, viel zu allgemein gehalten und daher unzulänglich sind. Aus diesem Grunde stellte ich mir die Aufgabe, unsere Kenntnisse über die gewiss in mehrfacher Hinsicht nicht uninteressanten Cystenbildungen, nicht nur an der Placenta, sondern an der ganzen menschlichen Nachgeburt in einen gemeinsamen Rahmen zu fassen, damit hierdurch gleichzeitig eine bisher fehlende übersichtliche Darstellung über dieses Thema geschaffen werde, welche es ermöglicht, die bis heute bekannten, vereinzelt niedergelegten Beobachtungen und die darüber geäusserten Ansichten geordnet zu vergleichen und zu prüfen. Etwa übersehenes Materiale oder weitere neue Beobachtungen können zu den bereits geordneten passend hinzugefügt und in den einmal entworfenen Rahmen leicht eingefügt werden.

Die Sichtung und die zusammenfassende einheitliche Darstellung des diesbezüglich vorhandenen Materiales soll ferner dazu dienen, um für das weitere Studium dieser Cysten und cystoiden Bildungen eine neue Anregung zu schaffen. Wenn auch diesem Thema keine hohe praktische Bedeutung beizumessen ist, so verdient dasselbe zweifellos in wissenschaftlicher Beziehung unsere Aufmerksamkeit, umsomehr als noch Manches darin zu ergründen ist. Ferner muss hervorgehoben

werden, dass für die Bezeichnung dieser Cysten im Allgemeinen ein vollständig freier Spielraum besteht, so dass auch hier Einiges zu wünschen übrig ist. Die einzelnen Ausdrücke für dieselben, mit Ausnahme einzelner nach Art und Sitz seither erkannten, sind recht mannigfaltig. Man spricht von Myxomblasen, Pseudocysten, blasigen Auftreibungen, blasigen Bildungen, blasenähnlichen Bildungen, Blasen, cystenähnlichen Prominenzen, cystoiden Bildungen, serösen Ampullen, Schleimcysten, cystenartigen Hervorragungen u. s. w. Es unterliegt keinem Zweifel, dass zum Zwecke der leichteren Verständigung und der entsprechenden richtigen Eintheilung eine einheitlichere Bezeichnung der Cysten, so wie wir dies bei ähnlichen Tumorbildungen sonst gewöhnt sind, recht wünschenswerth wäre.

Auf Grund der folgenden Darstellung wird erhellen, wie dies übrigens im Wesen der Sache selbst gelegen ist, dass es bei Angaben über Cysten in der menschlichen Nachgeburt gewiss nicht genügen kann, das blosse Vorhandensein derselben einfach anzugeben, dass sich vielmehr behufs richtiger Eintheilung und Verwerthung der publicirten Fälle die Nothwendigkeit ergibt, nach genauer Untersuchung die betreffende Schicht, in welcher die Cyste lag, anzuführen, sowie die Bestandtheile ihrer Wand, den Inhalt und die Umgebung derselben makroskopisch und mikroskopisch zu bestimmen. Nur auf diese Weise ist es möglich, die Cysten richtig einzureihen, über ihren Ursprung klar zu werden, und daraus weitere Schlüsse in entwickelungsgeschichtlicher, pathologisch-anatomischer, sowie eventuell vergleichend anatomischer Beziehung zu ziehen. Unter Beihilfe geeigneter und im Verhältnisse zu früher in mikroskopischer Richtung besser ausgebildeter Methoden werden sich unter anderem vielleicht noch weitere Aufschlüsse, z. B. über die zeitweilige Persistenz des Allantoisganges, beziehungsweise von Resten desselben, gewinnen lassen.

Die Angaben über das Vorkommen von Cysten an der menschlichen Nachgeburt sind, im Ganzen genommen, relativ nicht zahlreich, jedenfalls gehört das Vorhandensein von ausgedehnteren Cysten daselbst nicht zu den häufigen Vorkommnissen. Nach Virchow[1]) sind die Cysten selten. Er erwähnt bei Gelegenheit der Besprechung der

[1]) I. Band. Krankhafte Geschwülste. 1863.

Blasenmole nur eines Präparates, das er (1858) gesehen, wo Blasen in der Nähe der Placentainsertion des Stranges sich befunden haben.

Was die Art dieser Cystenbildungen überhaupt betrifft, so kann dieselbe, je nach der Schicht der einzelnen Theile der Nachgeburt, welcher die Cysten angehören, eine verschiedene sein. Wir werden daher die Bestandtheile der Nabelschnur, des Mutterkuchens und die Eihäute der Reihe nach, unter Rücksichtnahme auf ihren anatomischen Bau zu betrachten, auf Grund desselben ihre Eignung zur Cystenbildung näher zu beleuchten und einschlägige Fälle aus der Literatur, die wir als hierher gehörig ansehen, namhaft zu machen haben.

Den subchorial gelegenen Cysten und den mit ihnen häufig verbundenen Infarcten der Placenta habe ich mit Rücksicht auf meine eingehenderen Untersuchungen eine grössere Aufmerksamkeit in vorliegender Arbeit zugewendet, weil gerade hier trotz bekannter und constatirter Thatsachen, wie ich glaube, vielfach Unrichtigkeit oder Unsicherheit in der genetischen Darstellung dieser Gebilde sich vorfindet.

Wir beginnen bei unseren Betrachtungen mit der Nabelschnur, weil sie einen Theil der Nachgeburt bildet, von dem aus fast sämmtliche Bestandtheile auf die Placenta sich fortsetzen, so dass Cysten im Nabelstrange sich in gleicher Schichte in die Placenta erstrecken können und andererseits auf den Ursprung einzelner Cysten des Mutterkuchens allein einiges Licht zu werfen im Stande sind.

I. Die Nabelschnur.

Die Nabelschnur, welche den Bauchnabel der Frucht mit seinen Hüllen verbindet, besteht bekanntlich, abgesehen von der ersten embryonalen Zeit, aus einer äusseren Scheide, der Wharton'schen Sulze, den drei an glatten Muskelfasern reichen und spiralig gedrehten Nabelschnurgefässen, den obliterirten Resten des Allantoisganges, sowie dem persistirenden Ductus omphalo-mesentericus (Dotterstrang) mit seinen Gefässen.

a) Das Amnion.

Die gefässlose Nabelschnurscheide wird vom Amnion gebildet, das zu gleicher Zeit eine Fortsetzung der Epidermis und der Cutis des Hautnabels der Frucht darstellt. Das Epithel dieser Scheide ist

im Allgemeinen ein kubisches bis plattes, darunter befindet sich die homogene und dann feingestreifte, mit verästelten Zellen versehene Bindegewebsschicht des Amnion, welche anfangs locker, bald aber innig mit dem darunter liegenden Gewebe verbunden ist, so dass später die Grenze zwischen beiden vollständig verschwindet. Mit Rücksicht auf diese stellenweise flächenhafte an anderen Stellen fädige Verbindung spricht Ahlfeld (1876)[1]) von der Bildung der ersten „Hohlräume der Nabelschnur".

Die Disposition zur Cystenbildung an der Amnionhülle des Nabelstranges dürfte eine sehr geringe sein. Wir kennen bisher nur einen Fall von Cystenbildung aus Spalten des Amnionbindegewebes.

Dieser hierher gehörige Fall von Amnioncysten ist folgender:

Winkler (1870) beschreibt an dem placentaren Ende des Nabelstranges kleine mikroskopisch deutlich wahrnehmbare Cysten im Amniongewebe der Nabelschnur. Eine grosse in demselben Stratum gelegene Cyste befand sich im placentaren Amnion. Wir verweisen auf die nähere Beschreibung dieses Falles in dem Abschnitte über Cystenbildung im Bereiche der Placenta.

b) Die Wharton'sche Sulze.

Die Wharton'sche Sulze, welche auf das Amnion folgt und dem Unterhautzellgewebe entspricht, rührt zum grössten Theile von der wuchernden Bindegewebsschicht, dem äusseren Blatte der Allantois her, welche auch den beiden Nabelschnurarterien ausser ihrer Adventitia eine weitere Umhüllung verleiht, sowie auch der Vene die erste Bindegewebshülle gibt. Diese Sulze, deren Menge variirt, besteht bekanntlich aus einer schleimigen (gallertartigen) Grundsubstanz und aus einem Flechtwerk von fein fibrillären Zügen, welche rundliche Räume, in denen mit langen Ausläufern versehene, vielstrahlige Zellen ein System von Saftcanälchen darstellen, einschliessen. Letztere, welche reichlich die ganze Wharton'sche Sulze durchziehen, hat bekanntlich Koester durch Einstich injicirt. Die spindeligen Zellen ihrer Wan-

[1]) Das vollständige Literaturverzeichniss findet sich am Schlusse der vorliegenden Arbeit.

dung hat derselbe Autor als Homologa der Gefässepithelien, ähnlich wie Tait und Kölliker, angesehen. Letzterer spricht den Canälen freilich nur eine geringe Ausdehnungsfähigkeit zu. Eigentliche Lymphgefässe hat die Sulze nicht.

Betrachten wir nun dieses unter der Nabelschnurscheide gelegene und die Nabelschnurgebilde umhüllende Schleimgewebe, so unterliegt es wohl keinem Zweifel, dass unter gewissen Bedingungen, durch stellenweise grössere Anhäufung der gallertigen Substanz, eine Verdünnung und Verflüssigung derselben zu Stande kommen kann, wobei die ausgedehnten Lücken des fibrillären Maschenwerkes durch weitere Verdichtung ihrer Wände zu cystoiden Räumen, wie wir sie ähnlich in der Blasenmole vorfinden, umgewandelt werden können, und dann die Nabelschnurscheide an einzelnen Stellen nach aussen entsprechend vorwölben. Ein Epithel wird diesen cystoiden Bildungen fehlen, der Inhalt derselben wird je nach ihrer Grösse mehr minder dünnflüssig sein. In solchen Fällen können wir demnach von Cystenbildungen in der Nabelschnur im Allgemeinen, entstanden durch Verflüssigung (myxomatöse Degeneration) der von der äusseren Platte der Allantois herrührenden Nabelschnursulze, sprechen. Die Nabelschnüre erscheinen dann sulzreich, dick, mit knotigen und cystösen Auftreibungen versehen. Die primäre Ursache für diese Cystenbildung müssen wir in einer ungewöhnlichen und ausgedehnten Wucherung der bindegewebigen Lamelle der Allantois suchen.

Der Verflüssigung können Nabelschnurtorsionen wahrscheinlich ebenso Vorschub leisten, wie Störungen im fötalen Kreislaufe (Periarteriitis). Die Bildung von einzelnen Sulzeknoten kann, in Hinsicht der localen Gefässlosigkeit, die Verschleimung begünstigen, beziehungsweise secundär dieselbe verursachen.

Als Beispiele einer Cystenbildung in der von dem Allantoisbindegewebe herrührenden Wharton'schen Sulze können wir anführen:

Ruysch[1]) sah einmal eine Nabelschnur, die aus einer Kette von aneinandergereihten Blasen bestand.

---

[1]) Advers. anat. prima, citirt von Virchow, I. Die krankhaften Geschwülste.

Heyfelder (1834) beschreibt eine dicke saftige Nabelschnur, die an ihrem placentaren Ende mit vielen Hydatiden besetzt war. Eben solche fanden sich auch an der Placenta vor.

M. Seuvre (1874) sah einen Fall von einer hühnereigrossen, mässig gespannten Cyste im Verlaufe der Nabelschnur, die etwa 30 Gramm einer gelblichen getrübten Flüssigkeit, die von klebriger Beschaffenheit war, enthielt. Die Nabelvene lief quer durch die Cystenhöhle und war von einer gelblich colloiden Substanz, ähnlich der verflüssigten Wharton'schen Sulze, umgeben.

Allan C. Sym (1887) beschreibt einen Fall, in welchem die ganze in Folge vermehrter Sulze dicke Nabelschnur mit Cysten bedeckt war. Da in diesem Falle zahlreiche Cysten zugleich an der myxomatös entarteten Placenta vorhanden waren, so verweisen wir auf den von Cysten der Placenta handelnden Abschnitt, in welchem die genaue Beschreibung dieses Falles verzeichnet ist.

In den beiden Fällen von Heyfelder und Sym, in welchen neben reichlichen Cystenbildungen im Nabelstrange eben solche an der Oberfläche der Placenta vorkommen, dürfte es sich sehr wahrscheinlich um den gleichen Process bei der Bildung der Cysten, beziehungsweise cystoiden Räumen gehandelt haben. Jedenfalls geht, wie wir später noch ausführlich in dem vorher bezeichneten Capitel zeigen wollen, aus Sym's weiter unten näher beschriebenem Falle hervor, dass es sich um eine Wucherung und myxomatöse Degeneration des von der Allantois stammenden Bindegewebes gehandelt hat und dass die Ursache für die Cystenbildung im Nabelstrange dieselbe wie in der Placenta war.

Hierher gehören wohl auch die von anderen Autoren gemachten Bemerkungen über secundäre Verflüssigung von Sulzeknoten, über Erweichungscysten des Nabelstranges mit Auseinanderdrängung der Umgebung u. s. w.

c) Der Allantoisgang.

Nach His (1880, 1885) steht eine kurze Fortsetzung der S-förmig gebogenen embryonalen Körperanlage mit dem Chorion in Verbindung, welches Verbindungsstück, als bindegewebiger Strang zusammen mit dem daselbst zipfelig ausgezogenen Amnion, den sogenannten Bauch-

stiel bildet. Die Allantois hat nach demselben Autor beim Menschen mit der Bildung des Bauchstieles nichts zu thun, ist jedoch in demselben als feines Epithelrohr eingelagert. Eine frei aus dem Bauche tretende blasenförmige Allantois ist beim Menschen nach His mit Sicherheit noch nicht beobachtet worden. Der Allantoisgang selbst entwickelt sich, nach seiner Beschreibung, als eine enge Fortsetzung aus dem ventralen Ende der Bursa pelvis (Cloake) des im Beckenende befindlichen, blind endigenden Eingeweiderohres. Diese Ausstülpung des Darmdrüsenblattes, die sich zum Allantoisgange verlängert, wächst nicht frei aus der Leibeshöhle (ebenso Hertwig) heraus, sondern benützt den schon vorhandenen Bauchstiel, um dann innerhalb desselben, etwas über das eigentliche Körperende hinaus, zu seiner Anheftungsstelle am Chorion (seröse Hülle) zu gelangen. Diese Strecke ist kurz, da das hintere Ende des Embryo durch die Nahtstelle des Amnion recht nahe an die seröse Hülle geheftet ist. Vergleicht man damit die blasige Allantois bei Thieren, so ist nach His der Allantoisgang, dieser ventralwärts umgebogene Darmschenkel, im Bauchstiele beim menschlichen Embryo nur ein verkümmerter Repräsentant des bei ersteren mächtig entwickelten Gebildes. In der frühesten Zeit besitzt der Allantoisgang in seinem Anfange eine Ausweitung, die erste Anlage der Harnblase, die Fortsetzung heisst der Urachus, der später in dem Nabelstrang als Allantoisrest sich vorfindet.

Nach Koelliker (1879), nach welchem die Allantois ein hohles (blasenförmiges) Gebilde darstellt, endet die vom Darmepithel abstammende Epitheliallamelle der Allantois blind, sobald sie an der Innenfläche der serösen Hülle (Chorion) angelangt ist, und verschwindet nach dem zweiten Monate, wogegen die äussere, von der Darmfaserplatte herrührende, bindegewebige und gefässhaltige Schicht der Allantois über der ganzen Innenfläche der serösen Hülle sich ausbreitet und derselben embryonale Blutgefässe zuführt. Auf pag. 314 seiner Entwickelungsgeschichte sagt Koelliker: „Doch habe ich in vielen reifen Nabelsträngen noch Reste der Allantois gefunden, dass ich Grund habe, dieses Vorkommniss als nicht seltenes betrachten zu dürfen.“ Weiter gibt derselbe auf pag. 368 an, dass er bei sehr jungen menschlichen Embryonen theils im Nabelstrange, theils neben dem-

selben blasige Gebilde beobachtet habe, die mit ziemlicher Sicherheit als Rest der Epithelblase der Allantois gedeutet werden können (so auch Baër, Coste, Wagner).

Vergleichsweise mag noch erwähnt werden, dass bei den Säugethieren nach Bildung der Amnionhülle und Ausstülpung des Hinterdarmes die Allantois am hinteren Ende des Embryo zwischen Amnion und Keimblase herauswächst und der serösen Eihülle (dem Chorion) ihre bindegewebige, gefässhaltige Schicht zuführt. Die Arteriae umbilicales verlaufen demnach auf dieser an das Chorion ringsum sich anlegenden Allantoisblase, die unter Verlust ihrer epithelialen Höhlung den Nabelstrang mitbildet.

Hat schon Koelliker, wie oben erwähnt, auf die zeitweilige Persistenz des Allantoisrestes selbst auch in der reifen Nabelschnur beim menschlichen Fötus hingewiesen, so finden wir diesbezüglich noch folgende weitere Angaben in der Literatur hierüber vor:

G. H. Sabine (1876)[1]) hat in einer in dem anatomischen Institute zu Strassburg verfassten Arbeit, über die menschliche Nabelschnur angegeben, dass er auf Querschnitten von Nabelschnüren ausgetragener menschlicher Früchte, meist etwas excentrisch, fast constant, bald ein deutliches Lumen mit mehrschichtigem Epithel, bald einen nahezu obliterirten Epithelialcanal beobachtet habe. Aus der Art des Epithels, das ein geschichtetes, dem im Urachus und Harnblase befindlichen gleiches gewesen ist, und aus dem Vergleiche an Thieren von Persistenz des Allantoisganges gehe hervor, dass dieses Gebilde nicht der Ductus omphalo-entericus, sondern ein Rest des Allantoisganges sei, der nach Sabine für die Entstehung von Nabelschnurcysten von Interesse wäre. In einer Nachschrift zu dieser Mittheilung stimmt Waldeyer-Sabine's Deutung voll zu, der Zini's und Ruge's in der Grazer Naturforscherversammlung im Jahre 1875 gemachten Angaben gleichen. Nach Waldeyer können überhaupt auch Reste des Epithelialcanales vom Ductus omphalo-entericus oder von beiden vorkommen. Waldeyer ist schliesslich der Ansicht, dass der epitheliale Hohlraum der Allantois, wenn auch in reducirter Form, lange Zeit erhalten bleiben könne.

[1]) Derselbe hat bereits im Wintersemester 1874/75 im Strassburger medicinisch-naturwissenschaftlichen Vereine darüber berichtet.

Ahlfeld hat in einer Arbeit (1876) über die Allantois in der menschlichen Nabelschnur ebenfalls berichtet. Derselbe kommt mit Sabine in der Hauptsache zu gleichen Resultaten, dass nämlich fast constant durch die Nabelschnur reifer Früchte der obliterirte Harnstrang zu verfolgen sei. Er findet denselben zumeist genau im Centrum des Gefässdreieckes und konnte die Richtigkeit seiner Annahme, dass dies der obliterirte Allantoisstrang sei, durch Querschnitte, welche von der Blase aus durch den Urachus und den Nabelstrang bis zu dessen placentarem Ende hinausgeführt wurden, bestätigen.

Ahlfeld beruft sich auch auf Küstner, der kurz zuvor Schnitte ebenfalls bis zum Urachus hin ausgeführt und auf diesem Wege bewiesen habe, dass der vierte Canal in der Nabelschnur der Allantoisrest sei. Ahlfeld fand bei seinen Untersuchungen, bei Foeten aus der ersten Hälfte der Schwangerschaft, die Allantois meist durch die ganze Schnur als obliterirten, ausnahmsweise als lumenhaltigen Canal vor. Mit der Loupe sei der Allantoispunkt auf Querschnitten sicher zu sehen, er stelle sich zumeist als ein concentrischer Zellhaufen, nach einer Seite hin sich zuspitzend und mit den zwischen den Arterien gelegenen Fasern in Verbindung stehend, dar. Um die Epithelreste des stellenweise obliterirten Stranges fand er dickere Massen von Allantoisbindegewebe. Am placentaren Ende der Nabelschnur fand Ahlfeld einmal eine Erweiterung des Stranges. War der Allantoiscanal offen, so war er mit einer structurlosen Masse gefüllt, die gelb oder gelbgrün gefärbten Schleimmassen ähnlich sah, so dass man, wie Ahlfeld angibt, von Allantoiscysten sprechen konnte.

Die Gleichartigkeit der Gebilde auf Nabelschnurquerschnitten, das constante Verhältniss zu den Arterien und die enge Verbindung mit ihnen erleichtern das Aufsuchen des Allantoispunktes, so dass die Entdeckung der Allantois in der Schnur keine grossen Schwierigkeiten bilde. Koelliker, welcher der Erste den Beweis geliefert hat, dass jenes Gebilde der Allantois entstamme, konnte den Allantoispunkt am placentaren Ende der Nabelschnur nicht finden, letzteres glaubt Ahlfeld jedoch nach seinen Untersuchungen annehmen zu können.

Ruge beschreibt im Jahre 1877 in einem Aufsatze über die Gebilde im Nabelstrange, dass zwischen den beiden Arterien und der

Vena umbilicalis, welche miteinander ein gleichschenkeliges oder auch gleichseitiges Dreieck bilden, sich als Mittelpunkt der Allantoisrest befinde, und dass die Lage dieser einzelnen Theile eine fast constante sei. Der Nachweis des Allantoisrestes in der Nabelschnur sei leicht, es bezweifle kein Autor mehr das Vorhandensein desselben in der Schnur. Was Ahlfeld im Jahre 1875 in der Naturforscherversammlung zu Graz als Dotterstrang beschrieben habe, passt nach Ruge's Ansicht (ebenso Zini, Koelliker) zweifellos auf den Urachusstrang, den Rest der Allantois in der Nabelschnur — was übrigens Ahlfeld in einer nächsten Arbeit selbst auch zugegeben hat. Ruge fand bei menschlichen Früchten den Allantoisgang nicht selten bis gegen die Placenta hin hohl. Um den soliden Theil desselben verliefen nach aussen oft ziemlich starke bindegewebige Fasern, an welche sich innere, mehr längs verlaufene Faserzüge, welche sein Epithel umgeben, anschlossen.

Ruge beschreibt weiter, dass sich bei einer circa fünfmonatlichen Frucht in der Nabelschnur, dicht an der Placenta, zwischen den Arteriae umbilicales, ein cystischer länglicher Raum vorgefunden hat, welcher glattwandig mit heller klarer Flüssigkeit gefüllt war, ringsum Bindegewebszüge von nicht erheblicher Stärke. Er bezieht dieses Gebilde auf den Allantoisrest. Auch noch höher in der Nähe des Nabels fand er in der Schnur wiederum statt eines soliden Stranges eine Cyste.

Unter anderen Präparaten fand derselbe in mehreren Fällen den Allantoisstrang als Hohlraum mit schönem kurz cylinderischen Epithel vor, manchmal besassen die Räume seitliche Hohlräume (Fortsätze) als blasige Auswüchse.

In Schröder's Lehrbuch der Geburtshilfe bemerken Olshausen-Veit (1891), dass in der Nabelschnur regelmässig zwischen den drei Gefässen ein obliterirter Rest der Allantoisblase, welcher ausnahmsweise mit cystösen Bildungen versehen ist, vorkomme.

Aus dem bisher Angeführten ersehen wir demnach, dass Reste des Allantoisganges beim Menschen selbst in der reifen Nabelschnur vorkommen können und dass weiter in demselben zeitweilig cystöse Erweiterungen beobachtet worden sind. Es wird Sache weiterer genauer Untersuchungen sein, solche Reste und damit zusammenhängende cystöse

Räume in der Nabelscheide aufzusuchen, ihre Lage sowie mikroskopische Beschaffenheit zu beachten und ihr Verhältniss zum Dotterstrangrest zu bestimmen.

Häufig sind relativ grössere Cystenbildungen an dem Allantoisreste des Nabelstranges nicht, grosse Cysten dürften sich jedenfalls sehr selten vorfinden. Die mit deutlichem (Cylinder-) Epithel versehenen Hohlräume in der Schnur müssen im Allgemeinen von vorneherein den Verdacht erwecken, dass sie aus Resten der Allantois abstammen. Wir werden später sehen, dass Cysten der Schnur — abgesehen von cystischen Gewächsen — welche im Allantoisbindegewebe (der Sulze) vorkommen, kein eigentliches Epithel tragen, sowie dass die kleinen Cystchen des Dotterstrangrestes, dessen Epithel fast durchgehends in regressiver Metamorphose sich befindet, selten ein erhaltenes Wandepithel aufweisen.

d) Der Ductus omphalo-mesentericus.

Der Darmdottergang, welcher nach His zum Bauchstiele keine morphologische Beziehung besitzt, sondern nur ein secundär umwachsenes Gebilde darstellt, bildet nur eine dünne Abgangsstelle vom Mitteldarm (Darmstiel). His fand bei seinen Untersuchungen in dem in der Leibeshöhle (Coelom) liegenden Theile des Ductus kein Epithelrohr, sondern nur mehr die Vasa omphalo-mesenterica, welche die Continuität der Nabelblase mit dem Darm erhalten haben, von denen er sagt, dass diese den Faden bilden, welcher bei makroskopischen Präparaten als Ductus omphalo-entericus gedeutet zu werden pflege. Nur im Nabelstrange fände sich der Rest des Dotterganges vor.

Koelliker ist von der Persistenz des Dotterstranges in der reifen Nabelschnur nichts bekannt, „doch könnte derselbe im placentaren Ende des Stranges noch vorkommen, da ja der Dottersack sich auch erhält".

Hertwig (1889) beschreibt den Dottergang als ein dünnes langes Rohr, welches früher oder später seinen Hohlraum verliert und zu einem soliden Epithelstrange sich umgestaltet. Derselbe, welcher wie der Allantoisgang in den ersten Monaten einen wesentlichen Bestandtheil der Nabelschnur darstellt, bilde sich zurück, schliesslich verbleibe ein unbedeutender Rest, den Koelliker, Ahlfeld, Ruge nach-

gewiesen haben. Der Canal verliere sein Lumen, in der Sulze finde sich ein solider Strang mit Epithelzellen vor, schliesslich verschwinde auch dieser zum Theile, so dass nur hie und da Nester von Epithelzellen übrig bleiben.

B. S. Schultze (1861), welcher, wie wir später beschreiben werden, den Ductus omphalo-entericus an der Placentaoberfläche auf weite Strecken sicher verfolgen konnte, bemerkt, dass durch das Wachsthum der Nabelschnur der Dottergang lang ausgezogen werde, und glaubt, dass in seinem Verlaufe innerhalb der Nabelschnur, auf Strecken wenigstens, jede Spur des Ductus verloren gehen könne.

Ruge (1870) fand in einem Präparate in der Schnur eines 7 Monate alten Kindes Residuen des Dotterganges mit stecknadelkopfgrossen, peripherisch gelegenen, etwas prominenten, scheinbaren Cysten. Bei der mikroskopischen Untersuchung wichen diese rundlichen und eingeschnürten Gebilde, durch stärkere Bindegewebszüge und den durchscheinenden Inhalt, von der Umgebung ab. Den Inhalt bildeten dicht liegende, zarte, einkernige epitheliale Elemente, die den in dem Dottergange befindlichen gleich sahen. An einzelnen Stellen Verfettung, Verkalkung des Inhaltes.

In einem anderen Falle fand er dicht unter der Oberfläche des Nabelstranges eine vom Bindegewebe umsponnene Höhlenbildung, mit kurzcylinderischem wandständigen Epithel, im Inneren zarte kernhaltige Zellen.

In anderen ähnlichen Bildungen geschrumpfte Zellen, kein wandständiges Epithel, Fetttropfen und Kalkkörperchen. Ein anderesmal zellige Stränge und Anschwellungen.

Der Nachweis der Persistenz des Dotterganges ist Ruge bei jüngeren und älteren Früchten gelungen. Er konnte denselben bei jungen Früchten in seinem ganzen Verlauf nachweisen, bei älteren nehme man an der Peripherie dicht unter der Scheide des Nabelstranges scheinbare Cysten wahr, welche die Residuen des durch das Wachsthum der Nabelschnur zerrissenen Dotterganges sind. Die Form der Zellen, die Lage der Gebilde, das Vorkommen in Verbindung mit den Dottergefässen sprächen für eine solche Annahme.

Der Dottergang übertrifft nach Ruge an Dicke gewöhnlich die Dottergefässe, begleitet sie und kreuzt sich mit ihnen. Er wird von

zarten Bindegewebselementen umhüllt und enthält zahlreiche grosse, mit Kernen versehene Zellen, die scheinbar den Strang ausfüllen, so dass derselbe solid erscheint. An anderen Stellen ist er hohl und besitzt ein kurzes Cylinder- oder Plattenepithel.

Ahlfeld (1876) bemerkt, dass er an einzelnen Präparaten Gebilde gefunden habe, die er für Reste des Dotterganges und seiner Gefässe ansehen möchte.

In einer späteren Arbeit (1877) bemerkt Ruge nochmals, dass die persistirenden Dottergefässe und der Dotterstrang meist peripher dicht unter dem Epidermisstratum der Nabelschnur oder in der Nähe einer Arterie liegen. „Viele auf der Oberfläche der Nabelschnur liegende stecknadelkopfgrosse Cysten sind wohl auf den Dottergang, respective die Gefässe zurückzuführen."

Wir ersehen aus dieser Betrachtung, dass der Dotterstrang zum Theile persistiren kann, dass die Neigung zur Bildung ganz kleiner oberflächlich gelegener Hohlräume vorhanden ist, dass es jedoch zur Bildung grösserer Cysten nur ausnahmsweise kommt, da ein Wandepithel sich selten erhält. Der zellige Inhalt des persistirenden Dotterganges zeigt eben wenig vitale Eigenschaften und wir finden denselben überall im Stadium der regressiven Metamorphose. Möglicherweise bildet die relativ dichte Bindegewebsumhüllung des Ductus, abgesehen von der Gefässlosigkeit derselben, ein gewisses Hinderniss für stellenweise weitere Erhaltung der Lebensthätigkeit dieser Zellen.

Eine sehr seltene cystöse Mischgeschwulst, ein Teratom, möchte ich an dieser Stelle anfügen, das von dem nachfolgenden Autor beschrieben worden ist.

S. Budin (-Hautraye) (1887) beschreibt im Progrès Médical eine faustgrosse, glatthöckerige Geschwulst in der Nabelschnur eines lebendreifen Kindes, in welcher drei Hohlräume vorhanden waren.

Der eine Hohlraum enthielt ausser Blutgerinnsel einen chocoladefarbigen Brei. Im zweiten befand sich eine Eierklar ähnliche fadenziehende Flüssigkeit, wie sie in Erweichungscysten des Nabelstranges vorkommt, in dem dritten war eine Vernix caseosa ähnliche Masse. Budin konnte keine Communication der Tumorhöhlen mit den Nabelschnurgefässen auffinden. Die beiden ersten Höhlen hatten eine glatte, die dritte eine unebene, mit Auswüchsen

versehene Innenwand. Letztere Höhle zeigte die Beschaffenheit eines Dermoides. Sie besass eine cutisähnliche Wand mit geschichtetem Pflasterepithel, mit Talgdrüsen, Haarfollikeln und Fettgewebe. Die warzigen Vorsprünge der Innenwand stellten gleichsam Mollusca cutanea vor. In einer Höhlung waren Darmzotten ähnliche Auswüchse stellenweise mit Becherzellen versehen, dazwischen tubulöse Drüsen und eine grosse Menge glatter Muskelfasern, in einer anderen hohe Cylinderepithelien. Man konnte beide Typen, Haut und Schleimhaut, in einer und derselben Höhle nebeneinander vorfinden. In der Wand zwischen den Cysten fand Budin glattes Muskelgewebe, Fett, weite Blutgefässe, Nerven, Knorpelinseln und Verknöcherung.

In diesem Falle haben wir es, von der etwa gleichzeitig vorhandenen Blut- und Erweichungscyste der Sulze abgesehen, mit einem Teratome zu thun, wie es in den Geschlechtsdrüsen nicht selten beobachtet zu werden pflegt und das aus Keimen des Endo- und Ektoderms zu Stande kommt.

Da wir zu den Cysten im Allgemeinen an der menschlichen Nachgeburt alle Höhlenbildungen im Gewebe mit Flüssigkeitsansammlung rechnen wollen, so sei hier weiters eines selteneren Falles von grossem rundbegrenzten Blutextravasate in die Sulze des Nabelstranges Erwähnung gethan.

Bussmann (1891) berichtet aus der Klinik Gusserow über einen Fall von Hämatom der Nabelschnur. An einem zweiten Zwillingskinde mit mässigen Macerationserscheinungen befand sich 5 *cm* vom Nabel entfernt eine apfelgrosse, teigig weiche Geschwulst in der Nabelschnur, mit einer Durchbruchsstelle an der Oberfläche. Die Nabelschnur war in der Nähe des Nabels bis zur Dicke eines dünnen Fadens torquirt. Die Gefässe zwischen Torsionsstelle und Tumor obliterirt, ebenso jenseits des Hämatoms. Der Inhalt des Tumors in gehärtetem Zustande bestand aus geronnenem Blute mit Blutkrystallen. Die Ursache des Hämatoms bildete nach Bussmann die hochgradige Torsion, die Vene wurde zuerst comprimirt, hierauf folgte die Extravasatbildung.

Einen ähnlichen Fall von Ruptur der Nabelvene mit Bildung eines taubeneigrossen Extravasates unter dem Amnion der Nabelschnur beschreibt Stocker (1884).

Im Anschlusse an diese Fälle kann endlich die von Kaufmann (1890) beschriebene, sehr seltene cystöse Geschwulst erwähnt werden. In diesem Falle handelte es sich um eine ziemlich grosse rundliche Geschwulstbildung im Nabelstrange, welche vom Amnion bedeckt und vom Nabelringe ausgehend, einen Umfang von 16 *cm* hatte.

Der Tumor besass einen der Wharton'schen Sulze ähnlichen myxomatösen Bau, dessen arterielle Gefässe zu Cavernen ausgedehnt waren. Kaufmann nennt den Tumor Myxosarcoma teleangiectodes. Die Gefässe entstammten den von der Bauchwand in die Wharton'sche Sulze der Nabelschnur eintretenden Arterien.

II. Die Placenta.

Betrachten wir zuvor den anatomischen Bau, beziehungsweise die einzelnen Gewebsantheile der Placenta, und untersuchen wir sie, unter Beachtung hierher gehöriger Casuistik, auf ihre Eignung zur Bildung von Cystenräumen.

a) Das Amnion.

Das Amnion haftet an der fötalen Seite der Placenta nur lose, im Gegensatze zu der innigeren Verbindung des ersteren mit der Wharton'schen Sulze, am Nabelstrange, und lassen sich die Schichten des Amnion am Mutterkuchen auch in den späteren Stadien genauer abgrenzen. Wir wissen, dass auch hier das gefässlose und elastische Amnion ein Epithel, und zwar ein kurz cylinderisches oder kubisches (nach Heinz Stäbchenepithel und Stomata) trägt, das mit grossen Kernen versehen ist, und in späterer Schwangerschaftszeit verfettet. Unter dem Epithel liegen ein Schleimgewebe und Faserzüge mit spindeligen und vielstrahligen Zellen, deren Ausläufer miteinander communiciren, wodurch ein Lückensystem im Gewebe zu Stande kommt. Auch diese Zellen fallen später der fettigen Degeneration anheim. Ausserdem gibt es an der Oberfläche flache oder körnige Epithelanhäufungen, selbst zottenartige Bildungen, die aus Bindegewebe und Epithel bestehen. Wenn dieselben stärker entwickelt sind, nennt man dieselben Amnionkarunkeln, die man besonders in der Nähe der Nabelschnurinsertion auf dem Amnion vorzufinden pflegt. Nebenbei

sei bemerkt, dass nach Langhans Amnionschichten, und zwar unter den menschlichen Eihüllen am constantesten, Glykogen enthalten.

Von Cystenbildung im Amnion ist bisher der einzige Fall von Winkler (1870) bekannt geworden. Derselbe fand, wie auch schon im Capitel I zum Theile bemerkt worden, an einer reifen Nachgeburt an der Insertionsstelle der Nabelschnur in die Placenta, eine durchscheinende Cyste von gallertiger Consistenz, welche etwa $1^1/_2$ *cm* lang und 1 *cm* breit war und beim Abziehen des Amnion an demselben haften blieb. Diese vom Amniongewebe umhüllte und thatsächlich in dessen Bindegewebsschicht gelagerte Cyste hatte eine Wandung, die aus drei aufeinander liegenden glashellen Lamellen bestand, zwischen denen sternförmige Zellen eingelagert waren. Die Cyste besass ein Endothel. Der überaus feinkernige Cysteninhalt enthielt spärliche zarte Zellen, welche bald bedeutend grösser, bald bedeutend kleiner als die Endothelzellen selbst waren. Der Ductus omphaloentericus fand sich auf der entgegengesetzten Seite, als wo die Cyste lag, vor, demselben konnte die Cyste also nicht angehören. Oberhalb des dem Nabelstrange zugekehrten und mit seiner Spitze im Bereiche des Stranges gelegenen Cystenpoles fand sich noch eine ganze Reihe von Hohlräumen, welche mikroskopisch nachweisbar waren. Je höher aufwärts desto kleiner wurden sie und erschienen schliesslich als vergrösserte Bindegewebsspalten. Der der Cyste nächste Hohlraum hatte noch ein Endothel, der weitere keines mehr, aber der Inhalt, eine albuminöse Gallerte, soll dem der ersten vollständig ähnlich gewesen sein. Schliesslich fand sich, bezüglich des Inhaltes, ein Uebergang zu normalen Bindegewebskörperchen. Winkler ist der Ansicht, dass dem Nebeneinander dieser Spaltbilder ein genetischer Zusammenhang nicht abzusprechen sei und betrachtet die Lager der Bindegewebskörperchen, die einzigen Hohlräume im Amnion, als Ausgangspunkt einer Cystenbildung. Dass die Cyste im Amniongewebe selbst eingelagert war und nicht in einer unterhalb des Amnion gelegenen Schichte, soll, abgesehen von dem Fehlen eines Epithels, gegen die Bildung der Cyste aus einem Allantoisrest sprechen.

Ueber Cystenbildung im Amnion durch Verwachsung von Amnionfalten (Ahlfeld) siehe das spätere Capitel IV, über periphere Eihäute.

Weiters wollen wir an dieser Stelle einen Fall citiren, der möglicherweise hierher gehört. Kötschau (1892) demonstrirte in der geburtshilflich-gynäkologischen Gesellschaft zu Köln eine Placenta von einem fünf Monate alten Ei (manuelle Entfernung wegen starker Blutung, Fötus wurde nicht gefunden), an deren fötalen Seite eine apfelgrosse, prall elastisch gefüllte Cyste sich vorfand. Die Cyste wurde vorsichtig entfernt und behufs späterer mikroskopischer Untersuchung uneröffnet aufgehoben.

Ist der Ausdruck, dass „die Cyste vorsichtig entfernt wurde" (wie es im bezüglichen Sitzungsberichte des Centralblattes für Gynäkologie heisst), um uneröffnet conservirt zu werden, wörtlich zu nehmen, so ist an der fötalen Fläche der Placenta, wie wir aus dem Weiteren ersehen werden, kaum ein anderer Ort als das Amnion, von dem sich uneröffnet eine Cyste leicht ablösen liesse. Kötschau's Ansicht über die Genese von Placentacysten, wonach die wahrscheinlichste Entstehung derselben theils aus Blutextravasaten, theils aus stark verflüssigter partieller Myxombildung resultirt, bringt das Präparat dem Verständnisse nicht näher. Wünschenswerth wäre jedenfalls, dass vom Autor eine weitere Mittheilung über die Untersuchung der beobachteten Cyste erfolgte.

b) Der Dotterstrang.

Dem Amnion unmittelbar anliegend, verläuft zwischen den beiden Eihäuten der Dotterstrang.

Schultze (1861) beschreibt in seiner bekannten Arbeit über das Nabelbläschen der menschlichen Nachgeburt, dass der Ductus omphalo-mesentericus an der Placenta in den meisten der von ihm untersuchten Fällen mit blossem Auge, in allen durch das Mikroskop nachweisbar war. Derselbe verläuft ziemlich gerade vom Nabelbläschen zur Insertion des Nabelstranges und liegt als sehr feiner, nicht selten mehrfach abgenickter Faden an der Aussenfläche des Amnion. An einzelnen Stellen finden sich breitere, weisslich gefärbte Strecken, gleichsam Varicositäten, in denen wenig Fett, reichlich jedoch kohlensaure Salze vorkommen. Schultze glaubt, dass der Inhalt dieser Anschwellungen, welcher gleich ist dem des Nabelbläschens, auch aus dem letzteren stamme und nicht an Ort und Stelle entstanden sei.

Der Ductus besitze, jedoch nicht in seiner ganzen Länge, ein Lumen selbst noch im reifen Ei, namentlich in der Nähe der Nabelblase. Seine Wände bestehen aus dichterem Bindegewebe von deutlich fibrillärer Längsstreifung.

Dass der Ductus nicht vielleicht einem Vas omphalo-mesentericum entspricht, ergebe sich aus der Art seines Ursprunges aus der Nabelblase. In selteneren Fällen findet Schultze diesen Ductus von einem oder mehreren Strängen begleitet, die den Dottergefässen angehören. Dass der Dottergang und die Nabelblase die Insertionsstelle des Nabelstranges nicht überragen, komme nur ganz selten vor.

Weiters bemerkt C. Ruge (1870), dass nach seinen Untersuchungen der Dottergang auf der placentaren Oberfläche eher zugrunde zu gehen scheint, als wie in der Nabelschnur, es liefere jedoch ein von ihm beobachteter Fall den Beweis für die Möglichkeit einer Erhaltung seiner zelligen Bestandtheile an jener Stelle.

Kleinwächter (1876) beschreibt in seinem Beitrag zur Anatomie des Dotterganges Verbreiterungen desselben in 4 Fällen als deutlich sichtbare stecknadelkopf- bis getreidekorngrosse Cysten, die von einer derben durchscheinenden Membran bedeckt, im Inneren Flüssigkeit enthielten. In allen Fällen waren die Cysten näher dem Nabelstrange als dem Nabelbläschen. An allen Cysten sah man, dass sie sich aus dem Canale gebildet haben, sie lagen innerhalb des Stranges und waren ringsum von dessen Bindegewebe umschlossen. Ausser dem flüssigen krümmlichen Inhalt und freiem Fett fanden sich verfettete Pflasterepithelien in denselben vor. Reste von Blutkörperchen oder Producte der Zersetzung des Blutfarbstoffes fehlten. In allen Fällen waren die Nachgeburten normal, die Früchte ausgetragen, wohlgebildet und lebend.

Der Ductus, welcher stärker conturirt gegen seine Umgebung sich abhebt, besitzt, nach Kleinwächter's weiterer Beschreibung, einen verschieden breiten Canal, manchmal fehlt ein solcher und der Faden erscheint solid. Kleine spindelige Anschwellungen bilden Verbreiterungen des Ganges, bedingt durch Ablagerungen körniger Massen in seinen Hohlräumen. Kleinwächter hält im Gegensatze zu Schultze den fettreichen Inhalt für den Rest des ursprünglichen Inhaltes des Ganges und seiner früher bestandenen epithelialen Aus-

kleidung. Durch regressive Metamorphose komme es zur Verfettung und Ablagerung von Kalksalzen oder zu einer emulsionartigen Verflüssigung des Inhaltes. Wahrscheinlich gebe die Verfettung der Inhaltsmasse einen Anstoss zu gleichem Processe in der Wand.

Ruge bespricht später Kleinwächter's Befunde am Dotterstrange und bezeichnet dieselben als richtig.

Eine weitere Schichte an dem Mutterkuchen, an deren Bau wir erinnern wollen, ist

c) Die Membrana intermedia (Tunica media Bischoff).

Von diesem zwischen dem Chorion und Amnion befindlichen Schleimgewebe, das zuerst von Hunter beschrieben worden ist, sagt Schultze (1861), dass es nichts anderes sei, als embryonales Bindegewebe, das sich zwischen Amnion, seröser Hülle und Dotter gebildet hat. Es bestehe aus ziemlich reichlichen, zerstreuten oder in Bündel geordneten Fasern, die fettig metamorphosiren, und aus structurloser Intercellularsubstanz. Diese Schichte erscheint theils als dickere Sulze, theils stellenweise als Membran. Bei gallertiger Beschaffenheit bleibt es, und dies ist überhaupt häufiger der Fall, bei der Trennung am Amnion haften, bei membranartiger haftet es am Chorion.

Hyrtl (1870) bezeichnet diese Lage als „Decklamelle", als eine vielleicht eingedickte Flüssigkeit, die zwischen den Eihäuten junger Eier zu finden ist. Mag sie auch eine innere Lamelle des Chorion oder ein Ueberrest der Allantois sein, eine functionelle Bedeutung sei ihr nicht beizumessen. Sie überzieht nach Hyrtl die Verzweigungen der Placentagefässe und lässt sich als ziemlich festes Häutchen in grösseren Lappen ablösen.

Langhans (1877) betrachtet die Gallertschicht (ähnlich wie Robin) als Abkömmling der Allantois, er fand in früheren Stadien gleiche Elemente in derselben wie in der Sulze des Nabelstranges (Zellen, Grundsubstanz, Fibrillen). In grösserer Menge finde sie sich an der Nabelschnurinsertion. Dieses Gewebe, das man in verschiedenen Stadien der Ausbildung antrifft, sei nicht als eingedickter Rest einer eiweishaltigen Flüssigkeit anzusehen. In engster Verbindung mit dem Chorion sei es für das spätere Dickenwachsthum desselben vielleicht wichtig, indem es sich allmählich zu fibrillärem Bindegewebe verdichtet.

Koelliker (1879) sowie J. Veit (1888) halten daran fest, dass diese Schichte der eingedickte Rest einer eiweisshaltigen Flüssigkeit zwischen Amnion und Chorion sei, oder dass sie in anderen Fällen die Natur von gallertartiger Bindesubstanz, die in verschiedener Menge vorhanden sein kann, besitze.

So viel über die hauptsächlichsten Ansichten, welche diese Schichte an der fötalen Oberfläche der Placenta betreffen. Diese intermediäre Gallertschicht gibt, so viel uns bekannt ist, keinen Anlass zur Cystenbildung, doch kann sie manchmal dünnflüssig vorkommen und in Verbindung mit der benachbarten und verflüssigten Allantoisschicht Flüssigkeitsblasen bilden, die nach Zerreissung des Chorion allein, sich als amnio-choriales Vorwasser entleeren und auf diese Art den Abgang von Fruchtwasser vortäuschen können. Zwischen den beiden Eihäuten, dem Amnion und Chorion, an der Placenta hätten wir noch auf folgende von einzelnen Autoren angegebene Vorkommnisse zu achten.

Ahlfeld (1876) gibt an, dass die Epithellamelle der Allantois bis zur Eiperipherie, in einzelnen Fällen wohl auch eine Strecke um das Ei herum zu wachsen pflegt. Er fand auf einem Flächenpräparate an der Aussen(chorialen)fläche des Amnion ein mit grossen Kernen und verfettetem Protoplasma versehenes Epithellager, das er für Zellen der Allantois hält. Ahlfeld hat weiters den Epithelstrang der Allantois am Placentaende der Nabelschnur in vielen Fällen gefunden und sagt: „Da ich einigemale bemerkte, dass das Epithelrohr nach dem Placentaende sich wieder erweitert, da ich ferner auch an der Aussenfläche der zum Chorion gekehrten Fläche des Amnion ein Epithel gesehen habe und da endlich auf dem Amnion dieses Falles epitheliale Zellen differenter Natur zu beobachten sind, so kann ich Koelliker's Ansicht noch nicht beipflichten und werde weitere Untersuchungen vornehmen."

Koelliker hat nämlich den Allantoispunkt an dieser Stelle nicht gefunden, er ist so wie Andere der Ansicht, dass die Allantois als Blase nur so weit dem Chorion entgegen wächst, bis die äussere Hülle derselben das Chorion erreicht. Von da wuchere nur ihre Bindegewebshülle zwischen Chorion und Amnion in der ganzen Ausdehnung. Die Epithelschicht obliterire, ohne weiter zu wuchern. Es lässt

sich nach ihm nur das mit Sicherheit zeigen, dass die innere gefässhaltige Schicht des Chorion einer Umbildung der Allantois ihren Ursprung verdanke. Bei ganz jungen menschlichen Eiern, die er untersuchte, findet Koelliker im gefässhaltigen Theile des Chorion und überhaupt zwischen Amnion und Chorion keine Spur der Epithellage der Allantois, was doch sein müsste, wenn die ganze Allantois an der Bildung des Chorion sich betheiligte.

Dagegen gibt Storch (1878) wieder an, es liesse sich die Allantois manchmal als rundlicher, ziemlich dicker Stiel zwischen Chorion und Amnion eine Strecke weit verfolgen, mehr minder deutlich abgegrenzt verliere sich das schleimig sulzige Gewebe an der Innenfläche des Chorion.

An dieser Stelle soll ferner auch bemerkt werden, dass Bloch (1889) stellenweise zwischen Amnion und Chorion ein bis jetzt unbekanntes Lager von grossen Zellen beschreibt, welche den Deciduazellen ähnlich, in einem feinfädigen Stroma eingebettet waren und die er als von der Decidua (den Septen) abstammend betrachtet.

Es scheint mir naheliegender zu sein, solche Zellhaufen eher als nach oben ausgewanderte Zellen aus der Zellschicht des Chorion, die sonst unter dessen Bindegewebe liegen, aufzufassen. In vergleichend anatomischer Beziehung möchten wir noch daran erinnern, dass die Allantois bei den meisten Säugern als eine mit Wasser gefüllte Blase persistirt, vollständig bei Pferden, bei denen der Amnionsack (in dem die Frucht liegt) von einem äusseren, dem Allantoissack, vollständig umschlossen ist. In der Höhle der letzteren findet man bei Pferden in polypenartigen Beuteln, aber auch frei, das im Alterthum hochgeschätzte Aphrodisiacum, Hyppomanes genannt, welches eine gelbliche, leimartige Masse darstellt und aus der Verödung und Verfettung einzelner Chorionzotten entstanden sein soll (vergleiche Kehrer). Weiters beschreibt C. Hennig (1889), dass bei Dickhäutern und Einhufern eigenthümliche Saftbehälter mit geformten Inhaltskörpern als abgeschlossene Kapseln oder Anhängsel der Allantois vorkommen. Bei Pferden werden an der Allantois durch das Chorion, welches rascher wächst als die Innenfläche des Uterus, vielfache Biegungen erzeugt, und schliesslich die Harnhaut divertikelartig vorgetrieben. Die in der Allantoisflüssigkeit des Pferdes befind-

lichen gestielten oder frei liegenden Körper, welche Abschnitte oder verödete Theile der äusseren Fruchthüllen darstellen, bestehen nach Hennig aus Epithelschollen, Fetttröpfchen, Hämatoidin u. s. w.

Mit Rücksicht auf das, was wir, die menschliche Nachgeburt betreffend, angeführt haben, dass nämlich von Einzelnen zellige (epitheliale) Elemente zwischen den Eihäuten gefunden worden sind, ist es nöthig, weitere Untersuchungen anzustellen, ob dieser Befund ein zufälliger oder nicht seltener sei, und die Herkunft dieser Zellen zu bestimmen.

Aus dem Studium des weissen Infarctes geht hervor, dass die Annahme, es könnten solche Zellen weiter vorgedrungene Deciduazellen, beziehungsweise, wie ich bereits bemerkt habe, Zellen der Zellschicht des Chorion sein, nicht ganz ungerechtfertigt ist. Es lässt sich übrigens die Möglichkeit nicht ableugnen, dass in einzelnen Fällen es vorkommen kann, dass der Allantoisgang auch einmal über die placentare Insertion des Nabelstranges etwas hinaus reicht und dortselbst eine oder die andere epitheliale Insel als Rest desselben angetroffen wird. Jedenfalls ist das Vorhandensein solcher zelliger Elemente zwischen den Eihäuten für eine spätere Cystenbildung im Allgemeinen gewiss nicht ganz belanglos.

d) Das Chorion.

Das Chorion besteht fötalwärts aus embryonalem Schleimgewebe, in dessen homogener, mucinhaltiger Grundsubstanz verzweigte sternförmige Zellen liegen. Diese Schicht gewinnt später ein mehr faseriges Gefüge. Man bezeichnet diese Lage auch als Endochorion, welches in seiner frühesten Zeit, durch Vermittelung der äusseren Bindegewebeschicht der Allantois, durch die Ausbreitung der Nabelgefässe, im ganzen Umkreise gefässhaltig wird. Uterinwärts ist das Chorion mit einer Epitheldecke dem Exochorion versehen, das an manchen Stellen wie geschichtet aussieht und später fettig metamorphosirt. Es wird angenommen, dass es von der serösen Hülle des Eies abstammt.

Es gilt weiters allgemein die Annahme, dass die bindegewebig gallertige Schicht des Chorion von der äusseren Bindegewebslamelle der Allantois, die überall zu schleimiger Degeneration geneigt

ist, abstamme. Sie ist es, welche die Gefässschicht dem Chorion liefert, indem sie das Ei rasch umwuchert. Folgt man der Ausbreitung der Nabelgefässe an der fötalen Placentaoberfläche, so findet man mit freiem Auge sehr häufig, dass die ersteren (besonders reichlich gegen die Nabelschnur zu) von einer weisslichen oder gelbgrünlichen und schleimig zähen Substanz begleitet werden, welche aus jungen Zellgewebselementen gebildet wird, worauf schon Spaeth-Wedl u. A. hingewiesen haben.

In einzelnen Fällen ist auch eine diffuse gelatinöse Entartung des placentaren Chorion, ohne Betheiligung der Placentazotten beobachtet worden (siehe das Capitel über die Eihäute).

Als Beispiele von Cystenbildung, herrührend von dem placentaren, von der Allantois herstammenden Choriongewebe, möchte ich folgende anführen:

Heyfelder (1834) beschreibt an der grossen und nicht sehr festen Placenta einer siebenmonatlichen Frucht, ausser den bereits früher erwähnten Hydatiden am Nabelstrange, eine Geschwulst auf dem Mutterkuchen in der Nähe der Insertionsstelle der Schnur, die aus vielen „Hydatiden" bestanden hat. Er bezieht die an der Frucht gleichzeitig vorgefundenen Entwickelungsstörungen und ihr Absterben auf das Vorhandensein dieser Hydatiden. Der Grund, warum ich diesen Fall hierher setze, wird aus der weiter folgenden Darstellung und seiner Aehnlichkeit mit dem von Sym beschriebenen sich ergeben.

Jacquet (1871) macht in der Société des sciences médicales de Lyon Mittheilungen über eine Placenta, welche mit Cysten versehen war, die an den Placentagefässverzweigungen sich vorfanden. Dieselben waren kleinerbsen- bis haselnussgross, die kleineren hingen an den Endverzweigungen der Gefässe. Aus Structur und Inhalt schliesst Jacquet, dass sie aus Gefässscheiden sich entwickelt haben, und nennt sie perivasculäre Cysten. Mit Rücksicht auf andere schon beschriebene Cystenbildungen an der Placenta stellt Jacquet vier Kategorien derselben auf: 1. Gelatinöse, die sich aus dem Gewebe, das zwischen Amnion und Chorion liegt, entwickeln (von Millet beschrieben); 2. perivasculäre Cysten; 3. Blutcysten, die sehr wahrscheinlich von dem Sinus der Placenta ausgehen (von Bustamonte beschrieben), 4. Cysten der Zotten selbst, welche der cystischen Degeneration Anderer

entsprechen (kystes des villosités proprement dites, constituant la degenerescence kystique des auteurs).

Im Hinblicke auf die grosse Aehnlichkeit dieses Falles mit dem nächstfolgenden und zu gleicher Zeit bei dem Umstand, dass Einzelne diese Art der Cystenbildung als ein seltenes Vorkommnis bezeichnet haben (Küstner), möge der Wortlaut dieser Mittheilung aus der Gazette médical de Paris beigefügt werden. Auf pag. 455 dieser Zeitschrift heisst es: „En cherchant à dissocier les villosités placentaires, dit M. Jacquet, on découvre une série de kystes dont les volumes varie de celui d'un petit pois à celui d'une aveline. La situation de ces kystes est telle, qu'ils semblent comme appendus aux ramifications vasculaires du placenta. Les uns en général, plus petits, sont situés á l'extrémité des ces ramifications (kystes termineaux); les autres, plus volumineux, siégent surtout à l'endroit ou les pedicules vasculaires des cotyledons envoient de nombreux embranchements, de telle façon que ces derniers paraissent au premier abord faire partie du kyste et en être come les prolongements. Ces kystes paraissent déjetés à droite ou à gauche par rapport aux pedicules vasculaires. De l'étude attentive de la structure du contenu, des connexions de ces kystes avec les parties voisines, M. Jacquet conclut, qu'ils sont développés aux dépens de la gaîne des vaisseaux placentaire et il les designe sous le nom de kystes perivasculaires."

Vor der kritischen Beurtheilung dieser Fälle soll noch ein anderer, wie ich ebenfalls glaube, hierher zu rechnender Fall berücksichtigt werden.

Allan C. Sym (1887) demonstrirte in der geburtshilflichen Gesellschaft zu Edinburgh an dem schon erwähnten Präparate (siehe Capitel I) ausser zahlreichen Nabelschnurcysten, auch an der Einpflanzungsstelle des Nabelstranges auf der Placenta eine ausgedehnte Anhäufung von Cysten in breiterer Ausdehnung als sie gewöhnlich beschrieben werden, von der Grösse und Farbe „of large ripe purple plums". Auf pag. 106 heisst es: „It will be noted that these cysts follow the course of the vessels as they branch off into the placenta, and cover, or surround, I should perhaps more properly say, the vessels wich appear to pass through the cysts. The blood vessels themselves cannot be seen, but may be felt like cords in the cystic mass."

An der fötalen Oberfläche der Placenta fanden sich weiters unzählige Cysten, welche dem Verlaufe der Gefässe entlang lagen. Sie waren über grosse und kleine Gefässe reichlich verstreut, sassen zum Theile den Gefässen auf, nahmen im Allgemeinen die Form von „genuinen" Anschwellungen der Gefässwände an und erzeugten den Anschein von multiplen Aneurismen oder von aneurismatischen Varices. Lassen wir den betreffenden Wortlauf folgen: „The cysts are not confined to the large or small vessels, but are scattered over the vessels in what may be said to be an indiscriminate manner. In some places these vesicels appear to be bulgings or growths so to speak, on the side of the vessels, but as a general rule they take the form of genuine swelling of the walls of the vessels — in fact the cysts have the appearence of what be likened to a multiple aneurism or to an aneurismal varix." Einzelne anscheinend gesunde Partien der Placenta zeigten, bei Durchtrennung, im Inneren dieselben Cysten von verschiedener Grösse. Die röthliche Farbe der grösseren durchscheinenden Cysten an der Placenta glaubt Sym auf einen älteren Bluterguss an der uterinen Fläche des Mutterkuchens beziehen zu sollen, wobei durch Diffusion des Blutfarbstoffes die Placentacysten ihre Färbung erhielten.

Die Cystenwände hatten deutlich myxomatösen Bau mit den entsprechenden verästelten Zellen. Die Wände der kleinen Cysten waren sehr dünn, letztere mit klarem Inhalt gefüllt. Die Cysten an den kleinen Gefässen waren mit den an den grossen befindlichen gleichartig gebaut. Das Präparat, von dem eine gute Abbildung der citirten Arbeit beiliegt, bezeichnet Sym als „vesicular" oder als „myxomatous placenta". Er erinnert daran, dass eine solche Anomalie früher für wahre Hydatiden gehalten wurde, später von Anderen auf eine Anschwellung des lymphatischen Systems der Placenta und der Eihäute oder auf Veränderung der Blutgefässe bezogen worden sei, bis dass Velpeau die Krankheit in das Chorion versetzt hat. Heutzutage spreche man allgemein von einer myxomatösen Erkrankung des Chorion.

Vergleichen wir Heyfelder's Fall mit dem von Sym beschriebenen, so finden wir bei beiden eine Anhäufung grösserer Cysten, sowohl in dem Verlaufe der Nabelschnur, als auch an der Oberfläche

der Placenta. Es liegt nahe anzunehmen, dass für die Cystenbildung an den beiden Theilen eines zusammenhängenden Organes auch eine gemeinsame Ursache vorliege. Haben wir die Ursache für die Cysten in diesen Nabelschnüren in die vermehrte und partiell verflüssigte Wharton'sche Sulze, die vom Allantoisbindegewebe abstammt, verlegt, so können wir nicht unberechtigt die Behauptung aufstellen, dass die Fortsetzung des letzteren Gewebes, das den Verzweigungen der grossen Gefässe an der Oberfläche der Placenta folgt, auch da zur Cystenbildung führe. Dabei ist es nicht ausgeschlossen, ja sogar sehr wahrscheinlich, dass es in einem solchen Falle nebstbei auch noch zur Bildung anderer, z. B. unter dem Chorionbindegewebe über weissen Infarcten sitzenden Cysten kommen kann, über welche Art später berichtet werden soll. Ob in dem von Jacquet demonstrirten Falle die Nabelschnur Cysten enthielt oder nicht, darüber finden wir nichts angegeben. Lesen wir die Beschreibung der Fälle von Jacquet und Sym und vergleichen wir auch diese miteinander, so ist die grosse Aehnlichkeit der beiden, von der Grösse einzelner Cystenräume etwa abgesehen, unverkennbar. In beiden Fällen folgen die Cysten den Verzweigungen der Gefässstämme, indem sie ihnen überall dicht anliegen und das Aussehen von seitlichen Ausbuchtungen oder varixähnlicher, gleichmässiger Ausweitung der Gefässe geben. Mit der Grösse der Gefässäste nimmt auch die Cystenweite ab. Die Cysten befinden sich in der Adventitia, welche die Gefässe allseitig umgibt. Wenn Jacquet dieselben als „perivasculäre" Cysten bezeichnet, so ist gegen einen solchen Ausdruck an sich nichts einzuwenden, da er den Ort ihres Sitzes näher angibt. Für unrichtig halte ich es jedoch, diese Cysten nur auf Grund ihres Sitzes als eine eigene Art, wie dies Jacquet und nach ihm viele Andere thun, hinzustellen. Die Adventitia der placentaren Gefässstämme und Verzweigungen rührt zumeist von der bindegewebigen Schicht der dieselben führenden Allantois her, und sind daher nach meiner Ansicht diese perivasculären Cysten nicht als eigene Art zu bezeichnen, sondern zu jenen Cysten zu rechnen, welche dem gewucherten und verflüssigten Allantoisbindegewebe entstammen. Denken wir uns in den Zottengebieten dieser Präparate die Gefässe nicht entsprechend entwickelt oder atrophirt, so erhalten wir das gewöhnliche Bild der Blasenmole.

Wenden wir uns nun zur Betrachtung des an der Zottenfläche des Chorion befindlichen Epithels, so stellt dasselbe anfangs eine vielkernige Protoplasmamembran ohne Zellgrenzen dar, zwischen welchen und dem Chorionbindegewebe die sogenannte Zellschicht sich befindet. Langhans, welcher in einer Arbeit aus dem Jahre 1877 diese Zellschicht ausführlich beschreibt, nimmt in einer späteren Arbeit aus dem Jahre 1882 die Schlussfolgerungen, welche er in der ersten Arbeit aufgestellt hat, wieder zurück. Eine Bemerkung aus der ersteren Mittheilung wollen wir hier registriren, dass nämlich sehr häufig in den späteren Monaten der Schwangerschaft eine gallertige Erweichung der Zellschicht, selten eine Verflüssigung derselben, eintrete. Die Cysten, die unter dem Chorionbindegewebe liegen, sollen auf diesem Vorgange beruhen. Aus seiner letzteren Arbeit (1882) geht hervor, dass unter dem eigentlichen Epithel des Chorions grosse epithelähnliche Zellen vorkommen, welche deutliche Intercellularsubstanz besitzen, die er zu der Bindesubstanzgruppe rechnet und, wie schon früher, mit dem gemeinsamen Namen „Zellschicht" belegt. Diese Zellschicht bilde an dem Chorion frondosum von Anfang an eine continuirliche Lage, überziehe sämmtliche Zotten, und trete am Rande der Placenta, sowie mittelst der Septa mit der Decidua, also dem mütterlichen Gewebe, in dauernde Verbindung. Anfangs ist nach Langhans die Zellschicht mit dem Epithel innig verbunden, so dass scheinbar ein doppelschichtiges Epithel vorhanden ist. Später lässt sich das wirkliche Epithel leicht ablösen, während die Intercellularsubstanz der Zellschicht mit dem Chorionbindegewebe sich innig verbindet. Die eigentliche Epithellage hat keine Zellgrenzen, besitzt viel zahlreichere Kerne und zeigt Vacuolenbildung. Die Zellschicht dagegen besteht aus scharf abgegrenzten, auf Flächenansichten fünf- bis sechseckigen Zellen von mehr minder beträchtlicher Höhe, die ein stark glänzendes helles Protoplasma und grosse, mehr kugelige und granulirte Kerne besitzen. Nach oben und unten convex, passen die Zellen in entsprechende Vertiefungen der das Chorionbindegewebe begrenzenden Basalmembran und veranlassen dadurch die wellige Oberfläche des Epithels. Dieses zellige Gewebe, sehr ähnlich dem decidualen, stammt wie letzteres nach der Ansicht dieses Autors vom Bindegewebe her, und ist fötalen Ursprunges, wie aus Bildern aus

frühester Entwickelungszeit ersichtlich wird, wenn auch die Verbindung mit dem Epithel auf einen genetischen Zusammenhang mit diesem hinzuweisen scheine. In der Gefässschichte des Chorion liegen anfangs an der Aussenfläche der Capillaren in einer feinkörnigen Grundsubstanz zahlreiche, rundliche und spindelige protoplasmareiche Zellen mit relativ kleinen Kernen, welche eine dicke zellige Adventitia um die Gefässe bilden. Die Bildung der Zellschicht aus der Gefässschichte des Chorion durch Umwandlung bleibt nach ihm dahingestellt. — Langhans nimmt weiters die Möglichkeit an, dass die spätere Zellschicht eine Neubildung von der Decidua sein könne, da die Zellen anfangs kleiner, in den späteren Monaten grösser werden. Es sei aber auch die weitere Entwickelung von der Zellschicht her selbst sehr wahrscheinlich. Vom vierten Monate an wird die Zellschicht mehrschichtig gefunden, dann folgt ein Zurückbleiben im Wachsthume und Verdünnung der Lage, später werden die Zellen grösser, bleiben aber im Ganzen etwas kleiner als die Deciduazellen.

Nach Kastschenko's (1885) im embryologischen Institute zu Charkow angestellten Untersuchungen steht die Zellschicht und Epithelschicht des Chorion in einem genetischen Zusammenhange. Ein Theil der Protoplasmamasse des Chorionepithels scheidet besonders in den ersten Monaten zellige Elemente, die Zellschicht und Zellknoten aus, die somit epithelialen (fötalen) Ursprunges sind.

Steffeck (1889) hält diese Zellschicht nur für ein dorthin gewandertes Deciduagewebe.

Ackermann (1891) hebt die grosse Aehnlichkeit der Zellschichtzellen mit denen der Decidua hervor, dieselben liegen an einzelnen Stellen in einem fibrillären Reticulum, das aus Balken und Fasern ohne Kerne besteht. Manchmal bilde sich um die Zellhaufen eine Art Kapsel und sei an den Zellen ein fortschreitender Zerfallprocess zu beobachten. Die Herkunft derselben lässt sich nicht mit Sicherheit bestimmen, vielleicht ist sie mütterlichen Ursprunges. Ueber die Verbindung zwischen der Zellschicht und der Serotina bestehe jedenfalls kaum ein Zweifel.

Ackermann bemerkt weiters, dass diese Zellanhäufungen im Chorion insoferne auch von Interesse sind, als in ihnen Placentacysten vorkommen, sie bilden grünlich durchsichtige Hohlräume,

welche die Grösse von Erbsen und darüber besitzen, die Placentaoberfläche überragen und zahlreich nebeneinander vorkommen. Sie können durch Lücken miteinander communiciren und sinuöse Hohlräume bilden. Die reichlich angehäuften Zellen an der Cystenwand erinnern an ein geschichtetes Epithel, welches, dicht zusammenhängend, mit den Elementen der Zellschicht durchaus übereinstimmt. Die an der Wand befindlichen epithelialen Zellen sind kleiner, die gegen die Höhle zu liegenden grösser und etwas abgeplattet. Die Cystenwand hat nach innen eine unebene Oberfläche, was durch Defecte an einzelnen Stellen, an anderen durch das Prominiren von Zellen erzeugt wird. Der Cysteninhalt bestehe aus gallertiger Substanz, man finde gequollene kernhaltige Zellen oder deren Trümmer, freie Kerne und homogene Substanz. Der Cysteninhalt oder ihre Wand geben keine Fibrinreaction.

Als Beispiele von Cystenbildung in dieser Gewebslage möchte ich folgende anführen:

Ahlfeld (1876) untersuchte fünf verschiedene Placenten mit Cystenbildung an denselben, einmal bestand eine einzelne Cyste, auf einer anderen fand sich eine miliare Cystenbildung vor. Das Amnion liess sich von der Cyste abziehen, über deren Oberfläche fötale Gefässe hinwegliefen. Die ganze Cyste war von Choriongewebe umgeben. Die Cystenwand war innen von deutlichen Endothelzellen, die verschiedene Grösse und Form hatten, bekleidet. Den Inhalt der Cyste bildete eine bald dünnere, bald dickere gelbliche Flüssigkeit, in der auch kleine Flocken schwammen. Auch auf dem Boden waren streckenweise Zellen geordnet. Haufen von Zellen lösten sich an einzelnen Stellen los, um in den Cysteninhalt zu gelangen; an den kleinen Cysten sah man deutlich die Art ihrer Entstehung. Ausser Zellen mit gequollenem Protoplasma und deutlich conturirtem Kerne fand man solche mit Vacuolen. Mehrere Zellen flossen zusammen und bildeten einen grösseren Hohlraum, in welchen gequollene Zellen ihren Inhalt ergossen. Ahlfeld sieht als Ursache für die Cystenbildung das Myxom des Chorionbindegewebes an, das von der Allantois abstammt und dessen Disposition zur schleimigen Entartung bekannt sei. Bevor ich Bemerkungen daran knüpfe, citire ich einen anderen Autor, dessen Beobachtungen ich hier einreihen möchte.

Phenomenow (1880) veröffentlicht aus Horwitz' Institute in Petersburg einen Fall (I), in welchem die Fötalfläche der Placenta mit hanfkorn- bis haselnussgrossen Cysten, bei zwanzig an der Zahl, bedeckt war, die theils den Gefässen anlagen, theils ganz isolirt standen. Sie sahen wie Brandblasen aus, die in Folge eines Vesicators entstehen. Unter dem Amnion, das sich leicht abziehen liess, war noch eine fädige, körnige, getrübte Schicht, die man ebenfalls entfernen konnte und die nach ihm als Ueberbleibsel der Tunica intermedia Bischoff aufgefasst werden konnte. Extravasate fand er keine vor. Der Cysteninhalt enthielt Eiweiss, Mucin, etwas Chlorverbindungen, feine Körnchen, Fetttröpfchen, wenige Zellen und keine Krystalle. In der bindegewebigen, über die Oberfläche des Mutterkuchens hervorragenden Cystenwand fanden sich spindelförmige Zellen mit rundlich ovalem Kern von verschiedener Entwickelungsstufe. Zwischen denselben lagen in Maschen rundliche Zellen mit durchsichtiger oder trüber Zwischensubstanz, welche Mucinreaction aufwies. Ausser spärlichen elastischen Fasern fanden sich in der Wand obliterirte Gefässe mit deutlichen Gefässwänden vor. Zu innerst bekleidete die Cystenwand eine Zelllage, welche er nach Form, Anordnung und chemischer Reaction zum epithelialen Gewebe rechnet. Die dicht aneinander liegenden Zellen hatten verschiedene Form, polygonal oder oval, mit deutlichen Kernen. Das Zellprotoplasma war mit Fetttröpfchen versehen. Die Zellen lagen einschichtig oder in dichterer Anhäufung. An der Innenwand sah Phenomenow manchmal papillenartige Fortsätze mit fettigem Epithel bedeckt, manchmal wie abgerissen, ohne Epithel. Die Cystenwand, die der Placentaoberfläche selbst zugekehrt war, besass ebenfalls ein ein- bis mehrschichtiges, etwas höheres Epithel, das aus körnigem, mit deutlichen Kernen versehenen Protoplasma bestand und zum Theile Zeichen von regressiver Metamorphose zeigte. Darunter befand sich ein sehr zartes, mit Kernen versehenes Bindegewebe, ausserdem obliterirte Gefässe, Epitheleinseln und Hohlräume mit Epithel. Nach Phenomenow spricht gegen die Deutung, als seien die Cysten aus Apoplexien entstanden (Entzündung, Resorption, Bildung von serösem Exsudat), die Untersuchung der Flüssigkeit, der fehlende Nachweis von Eisen, die reichliche Zahl der Cysten und ihr Epithel. Die wahrscheinlichste Annahme für die

Bildung dieser Cysten ist nach Phenomenow die, dass sie sich durch Verwachsung von Placentazotten untereinander in verschiedener Richtung gebildet haben. Diese Bildungen seien also nicht aus präexistirenden präformirten Hohlräumen oder Canälen gebildete Cysten, sondern die meisten verdanken ihre Entstehung gewissen Reizungsvorgängen im Gewebe der Zotten mit nachfolgender Bildung abgeschlossener Hohlräume und Ansammlung von Inhalt in denselben. Die Cysten entsprechen nach ihm auch nicht solchen Cysten, welche aus Lymphgefässen (?) des placentaren Chorions entstanden sein könnten, da diese ein Endothel führen müssten, während jene oben beschriebenen ein wahres Epithel besassen.

Aus beiden Mittheilungen ersehen wir, dass die Cysten unter dem Amnion lagen, das sich ohne Mühe ablösen liess. Die obere feste Wand der Cysten bildete das Chorionbindegewebe, das blasenartig abgehoben erschien. An der oberen Wand epithelähnlich angeordnete Zellen, an der unteren streckenweise Haufen von solchen Zellen, an denen Quellung, Vacuolenbildung, Ineinanderfliessen oder Zerfall zu beobachten war.

In Berücksichtigung unserer seitherigen Kenntnisse über die Zellschicht des Chorions möchte ich Ahlfeld's Annahme, es handle sich in den von ihm damals untersuchten Fällen um eine Cystenbildung, hervorgerufen durch eine ausgebreitete myxomatöse Entartung der Bindegewebszellen des Chorions, dahin modificiren, dass ich, wenigstens für eine Anzahl dieser Cysten, eine Entartung der „Zellschicht" des Chorion als Grund zu ihrer Bildung annehmen muss.

Wenn auch der Unterschied dieser verschiedenen Annahmen kein so wesentlicher ist, da ja die Zellschicht selbst möglicherweise doch ein Abkömmling des Chorionbindegewebes ist, wäre ich dennoch der Meinung, die Cysten, welche durch Verflüssigung der Bindesubstanz allein zu Stande kommen, von jenen zu trennen, die mehr unterhalb des Chorionbindegewebes gelegen, mit zum Theil geschichteten epithelartigen Zellen ausgekleidet sind, und die ihrer Form und dem Verhalten nach den Zellschichtzellen entsprechen. Aus der Anordnung der Zellschicht, die nicht selten inselförmig vertheilt ist, erklären sich die subchorial verstreuten, oft zahlreichen Cystenbildungen, zu deren Entstehung wieder die wenig beständigen Zellen der Zellschicht Anlass

gaben. Wir wissen ja aus mehrfachen Untersuchungen, dass die Intercellularsubstanz dieser Zellen und dann diese selbst eine grosse Neigung besitzen, in eine gelatinös-fibrinöse Substanz zu zerfallen. Die gleiche Art der Cystenbildung nehme ich für den Fall I in Phenomenow's Arbeit an, welcher Forscher mit anerkennenswerther Genauigkeit die Cysten allseitig untersucht hat. Seiner Erklärung über die wahrscheinlichste Art der Entstehung jener Cysten durch Verwachsung von Zotten in Folge eines irritativen Processes daselbst kann ich jedoch auf Grund meiner Untersuchungen nicht beipflichten. Kaum zu bezweifeln ist die Richtigkeit der Annahme Ahlfeld's und Phenomenow's für die von ihnen untersuchten Cysten, dass dieselben nicht aus Apoplexien hervorgegangen seien.

Bevor wir uns der eigentlichen Substanz der Placenta, den Placentazotten, deren Betrachtung jetzt folgen sollte, zuwenden, erscheint es nicht unzweckmässig, den, zumeist unter dem Chorion gelegenen, sogenannten weissen Infarct der Placenta an dieser Stelle abzuhandeln, da er mit dem Chorion, beziehungsweise seiner Zellschicht häufig in innigem Contacte steht und auf die Bildung, sowie das weitere Wachsthum von Placentacysten einen wesentlichen Einfluss ausübt. Es erscheint aber hiermit nöthig, unsere bisherigen Kenntnisse über den Bau desselben vorerst des Näheren zu erörtern, womit zugleich sein Verhältniss zu Hämorrhagien in der Placenta klargestellt werden soll.

e) Der weisse Infarct der Placenta und sein Verhältniss zur Cystenbildung.

Wenn auch als keine eigene Gewebsschichte der Placenta, so sind doch an der fötalen Fläche derselben, sehr häufig zumeist dicht unter dem Chorion, schmutzigweisse oder gelbröthliche Fibringerinnungen, welche sich mehr flach, inselförmig in Form von Streifen oder mehr minder hohen Keilen, im Placentagewebe ausbreiten. Die früheren Bezeichnungen, als Fibrinknoten, Fibrinkeile u. s. w., haben Ackermann's jetzt allgemein üblicher Bezeichnung „weisser Infarct" Platz gemacht. Sie sind von mässig fester oder derber Consistenz, sind mit klebriger Flüssigkeit durchfeuchtet oder mehr trocken und

sind am Durchschnitte streifig, geschichtet oder mehr homogen. Sie können von ganz geringer Ausdehnung oder auch mehrere Centimeter breit und nicht selten mit Ausläufern, die wieder untereinander verbunden sind, versehen sein. Man findet sie bei verschiedenen Erkrankungen der Mutter (Nephritis, Phthysis, Blutungen), aber auch sehr häufig bei ganz gesunden Müttern und Kindern. Regelmässig zeigen sie Fibringehalt. Aus letzterem Grunde sah man die Infarcte anfangs als Erzeugniss einer Entzündung an (Simpson, Rokitansky u. A.). Man nahm an, dass auf eine Faserstoffexsudatbildung Entfärbung, und Verdichtung mit Bindegewebsbildung folge.

Auf Hämorrhagien in das Placentagewebe bezogen sie Jäger-Gierse. Theils auf Entzündung theils auf Hämorrhagie bezog sie H. Meckl, ähnlich auch Scanzoni, welcher neben ihrer Entstehung aus sich organisirenden Thromben die Ablagerung von im Blute überschüssigem Fibrin (Exsudat) als Entzündungsproduct gelten lässt.

Während Spaeth-Wedl (1850) sie nicht auf Blutextravasate, da man sonst in allen Fibrinablagerungen Reste von Blutkörperchen und Pigmentanhäufung nachweisen müsste, sondern auf eine nicht entzündliche Ablagerung des im Blute befindlichen überschüssigen Faserstoffes beziehen, glaubt Robin (1854),[1]) dass die Ursache ihrer Entstehung sämmtlich in fibröser Entartung der Chorionzotten bestände und leugnet die Placentitis, sowie die Exsudatbildung daselbst. Nach R. Maier (1869) bestehen die Knoten aus fibrillär homogenem Bindegewebe, das aus einer der Decidua (Serotina) entstammenden entzündlichen Wucherung gebildet wird. Aus dem besonders mittelst Fortsätzen in die Placenta hinein sich erstreckenden Deciduagewebe bilde sich eine Art Granulationsgewebe, das sich entfärbt und verdichtet.

Eine weitere Ursache für eine andere Knotenbildung rührt nach diesem Autor von einer indurirenden Entzündung der Placentagefässe her, wobei eine Bindegewebsentwickelung von der Adventitia der fötalen Arterien (Periarteriitis nodosa et diffusa) stattfindet, welche zur Verdichtung, Anämie und zur Ernährungsstörung führt. Es bilden sich derbe grauweisse Herde, in deren Mitte ein Gefässlumen und in deren Umgebung atrophische Zotten zu finden sind.

---

[1]) Citirt bei Ackermann.

Langhans (1870 und 1877) hat ein eigenartiges, nach seiner Bezeichnung „canalisirtes" Fibrin als wesentlichen Bestandtheil der weissen Infarcte der Placenta beschrieben, welches aus dem grosszelligen Gewebe des Chorions und aus Blutkörperchen der intervillösen Räume entstehen soll. Die Infarcte seien nur eine Vermehrung des normal dort vorkommenden canalisirten Fibrins.

Ackermann (1884) beschreibt, dass diese Infarcte aus Fibrin, Zotten und Bindegewebe bestehen. Das Primäre sei die Periarteriitis der fötalen Gefässe. Die Folge davon Anämie, Gerinnung und Degeneration der Zotten sammt ihrem Epithel. Die Epithelnekrose führe zur Gerinnung des zwischen den intervillösen Räumen circulirenden Blutes. Den weissen Infarct, der mit hämorrhagischen Herden nicht zusammenhängt, rechnet er in die Kategorie der von Weigert beschriebenen Coagulationsnekrose. Fehling's Ansicht (1886), welcher auf den Zusammenhang des weissen Infarctes mit Nephritis der Mutter zuerst hingewiesen hat und den Ausgangspunkt für jene sicher in Erkrankung der Blutgefässe (unter Annahme einer Coagulationsnekrose) sucht, schliesst sich Wiedow (1888) bezüglich der Veränderungen an Gefässen und Coagulationsnekrose an, bemerkt aber Veränderungen in den Deciduabalken, deren Zellen glasige Quellung oder faserige Anordnung mit granulationsähnlichem Aussehen aufweisen.

Rossier (1888) leugnet in Folge seiner Injectionsversuche und mikrometrischer Messungen jede Periarteriitis. Nach ihm ist es fraglich, ob die primäre Ursache für die weissen Infarcte in der fötalen Placenta zu suchen sei. Es sei vielmehr der Schwerpunkt zur Bildung der letzteren in die mütterlichen Gefässe zu verlegen. Er fand keine Wandverdickung der Gefässe oder Verschluss der Gefässe in den Infarcten, sondern Veränderungen der Zotten und ihres Epithels, Nekrose, canalisirtes Fibrin, in mehreren Fällen rundliche Blutherde zwischen den Zotten und mütterliche thrombosirte Gefässe in der Decidua. Gleicher Ansicht ist Fuoss (1888), der ebenfalls keine Periarteriitis findet und den Process als Thrombose der mütterlichen Bluträume ansieht. Auch Rohr (1888) ist der Meinung, dass durch eine Endarteriitis der mütterlichen Gefässe eine Erkrankung der Decidua bedingt wird, wodurch eine Schwächung

des Blutstromes und thrombotische Herde im grossen Placentaraume zu Stande kommen.

Prinzing (1889) stimmt in der Erklärung der Placentainfarcte mit jener Ackermann's im Wesentlichen überein, er findet in solchen Knoten neben Blutergüssen Herde und Züge von gewucherten Deciduazellen, welche wie Krebszellennester aussehen und Fortsätze in die Blutergüsse hineinsenden, wobei auch das Zottenepithel manchmal in lebhafter Wucherung zu sein scheint. Küstner (1889) ist der Ansicht, dass die Infarcte in vielen Fällen auf Periarteriitis und Coagulationsnekrose zu beziehen seien, in anderen Fällen treffe das nicht zu. Für letztere könne die Ursache darin gelegen sein, dass die Placenta zu herdweisen Anämien in hohem Masse disponirt, wodurch schliesslich Placentanekrose erzeugt werden kann. Er hält die Acten über den weissen Infarct noch nicht für geschlossen, sicher handle es sich um eine Nekrose der Placenta, welche auf Anämie (Atelektase) zurückzuführen sei. Bei randständigen Infarcten, dort, wo mütterliches und fötales Gewebe einander innig durchwachsen, beobachtete er auch Nekrose der Decidua. Die Infarcte bestehen aus Zotten, aus geronnenem Blute der intervillösen Räume und aus Massen von körnigem Fibrin, welches genetisch weder auf das intervillöse Blut, noch auf die Chorionzotten bezogen werden kann. In den marginalen Infarcten sind constant Deciduaelemente zu finden.

Steffeck (1889) gibt an, dass die Infarcte aus veränderter Decidua und veränderten Zotten zusammengesetzt seien. Die Veränderung in der Decidua sei das Primäre und bilden sich die Infarcte nur dort in der Placenta, wo Deciduagewebe sich vorfindet. Die Veränderungen der Decidua zu Netzbalken, in deren Lücken Zellen und Zellenreste sich befinden, endlich zu streifigem, homogenem Gewebe (das er nicht auf gleiche Stufe mit dem Fibrin stellt) könne man deutlich verfolgen. Das sämmtliche grosszellige Gewebe, also auch die Zellschicht des Chorions, sei Deciduagewebe. Desgleichen weist Favre (1890), wegen der Aehnlichkeit des wuchernden grosszelligen Gewebes mit proliferirender Endometritis, auf die mögliche Beziehung der Endometritis zu den Infarcten hin. Als Ursache für die fibro-fibrinöse Degeneration in den Infarcten

sieht er eine Infection durch Mikroben an. Das grosszellige Gewebe wuchert an die Zotten heran, lockert auch das Epithel und wuchert zwischen Epithel und Stroma, worauf fibröse Gewebsentartung der Zotten, die ausser Circulation gesetzt werden, folgt. In einer nächsten Mittheilung wiederholt Steffeck (Hofmeier) (1890) seine Ansicht, dass für alle Infarcte, die er nekrotische Knoten und Ringe nennt, die Veränderung in der Decidua als primär, der Untergang der Zotten — Zottenanämie und Degeneration — als Folge anzusehen sei. Das canalisirte Fibrin der Knoten ist nach ihm eine veränderte Intercellularsubstanz der Decidua, von welcher Inseln zwischen den Zotten, in Folge gegenseitigen Durchwachsens wahrscheinlich unter Betheiligung der Deciduazellen selbst, entstehen.

Jacobsohn (1890) stellt auf Grund der zahlreich von ihm untersuchten Infarcte, aus von Gesunden abstammenden Placenten, ebenfalls die Behauptung auf, es sei die hyaline Degeneration der Decidua bei gleichartiger Veränderung der Endothelien der Gefässe, sowie der intervillösen Räume das Primäre. Darauf folge Gerinnung des in ihnen befindlichen Blutes und nachfolgend eine Nekrose der Zotten, letztere können auch durch Umwuchern von Decidua zum Absterben gebracht werden. Die einzelnen Uebergänge von unveränderten zu hyalinen Deciduazellen lassen sich deutlich verfolgen. Das Hyalin bilde sich aus dem Protoplasma eines Theiles der Deciduazellen als Entartung beim langsamen Absterben, die zellige Textur und Isolirung der Zellen werde aufgehoben und es komme zu einer Zusammenschweissung der Bestandtheile benachbarter Zellen. Körner und Kerne gehen verloren oder sie sind als nebensächliche Einschlüsse aufzufinden.

Nach Eberhardt (1891) gehen die „Fibrininseln" nur aus Anhäufungen grosszelligen Gewebes (Decidua, Zellschicht) hervor, die besonders in früheren Stadien in grösserer Anzahl sich vorfinden. Nach Ackermann (1891) ist für die Genese der Infarcte der durch häufige Gefässobliteration bedingten ischämischen Zottennekrose eine mindestens ebenso wichtige Rolle beizumessen wie der Proliferation und Degeneration der Septa und Zapfen der Serotina und der Zellschicht des Chorion.

Die intervillösen Fibrinanhäufungen sind keine traumatischen Bildungen, sondern als das Ergebniss der secretorischen und degenerativen Processe der serotinalen und Zellschichtelemente, sowie des Zottenepithels aufzufassen. Ackermann beschreibt das canalisirte Fibrin der weissen Infarcte, ähnlich wie Langhans, bestehend aus einer homogenen und aus einer lamellösen Form. Beide Formen sind genetisch voneinander nicht zu trennen und sind zurückzuführen auf das Serotinagewebe, respective ihre Zapfen und Septa in der Placenta, mit denen wahrscheinlich die Zellschicht des Chorions identisch ist. Dementsprechend bemerken Olshausen-Veit (1891), es könne nicht mehr zweifelhaft sein, dass in einer grossen Anzahl weisser Infarcte primär ein entzündlicher Process der Decidua (Endometritis decidua) vorhanden und die Veränderung in den Zotten die Folge davon sei. In der Vera und Serotina komme es zu Ausscheidung von Fibrin, in der Serotina zu Bildung jungen Bindegewebes, das sich zwischen die Cotyledonen der Placenta hinein erstreckt und nachträglich schrumpft. Durch die Bindegewebswucherung werden die mütterlichen Gefässe verengt, während die Zotten veröden und fettig degeneriren. Dieser Process stehe also in einem gewissen Zusammenhange mit der Bildung des weissen Infarctes.

Ueberblicken wir die Ansichten über die Genese der Fibrinknoten oder weissen Infarcte der Placenta, so ist dabei von Hämorrhagien (Apoplexien) als Ursache derselben im Ganzen wenig die Rede. Die Ansichten der neueren Autoren stimmen jetzt mehr oder weniger mit Steffeck's im Jahre 1889 auf der Heidelberger Naturforscherversammlung entschieden zum Ausdruck gebrachten Behauptung, dass die weissen Infarcte neben zugrunde gegangenen Zotten aus verändertem Deciduagewebe stammen, überein. Steffeck hat durch Serienschnitte frühere Angaben, dass Deciduazapfen bis zum häutigen Chorion reichen, bestätigen können und nahm dann an, dass sämmtliche auf der Fötalfläche der Placenta gelegenen Infarcte stets aus primär veränderter Decidua entstehen. Zwanzig Jahre zuvor hat, wie ich hervorheben möchte, R. Maier in seiner Arbeit über Bindegewebsentwickelung in der Placenta für einen Theil der Fibrinknoten, die sicher nicht aus Blutextravasaten entstehen, die Ansicht

vertreten, dass dieselben ihren Ursprung aus entzündlich verändertem Deciduagewebe nehmen, welches in Form von Septis die Placenta durchsetzt, sich vermehrt und verbreitert. Die Zotten seien daran nicht primär betheiligt. Auf pag. 315 sagt derselbe: „Noch genauer gesprochen, so sind dann die ersten Veränderungen in der Decidua serotina zu suchen, die Verdickung dieser Haut bildet den Ausgangspunkt, von dem aus dann die Wucherung durch die ganze Dicke der Placenta gegen die Fötalfläche sich ausdehnt". Steffeck hat das Verdienst, dass er R. Maier's Ansicht in der Hauptsache bestätigt und den Vorgang näher präcisirt hat.

Nach den von mir an weissen Infarcten vorgenommenen Untersuchungen muss ich über den Ursprung derselben der Meinung, wie sie Steffeck mitgetheilt hat, beipflichten, nur glaube ich, dass stellenweise bei dem Aufbaue dieser Infarcte eine Betheiligung der Zellschicht des Chorions nicht unwesentlich ist, welch letztere, wenn auch sehr ähnlich der Decidua, ich doch nicht im Allgemeinen als Abkömmling derselben ansehe. Wir wollen auf den Gegenstand später, bei Gelegenheit der Besprechung von Cysten über Infarcten, noch zurückkommen.

Ferner bin ich ebenfalls der Ansicht, dass alle weissen Infarcte, die Deciduazellen und Fibrin-Hyalin enthalten, primär hauptsächlich aus verändertem Deciduagewebe hervorgehen, und dass die Veränderung an den Zotten eine secundäre ist. Dies gilt daher nicht für jene Knoten, welche Virchow als Myxoma fibrosum beschrieben hat, die taubeneigrosse bindegewebige, im Innern mit knotigen Ausläufern versehene Gebilde vorstellen, welche rundlich und schärfer als die vorigen begrenzt, nicht selten einen ganzen Cotyledo einnehmen und mikroskopisch leicht zu differenziren sind; ferner nicht jene Verdichtungen, die — aussen grau und derber, innen mit einer weicheren, gelbröthlichen, käseähnlichen Masse erfüllt — als Gumata (Zilles) beschrieben worden sind, endlich nicht die Blutthromben etc. Scheiden wir die weissen Infarcte, sowie das knotige Myxoma fibrosum aus, so bleiben für das, was als grösserer Bluterguss in die Placenta imponiren könnte, nur jene Stellen übrig, welche als solche bei makro- und mikroskopischer Untersuchung, wenn auch entsprechend ihrem Alter verändert, doch meist sicher zu

erkennen sind. Inwiefern man durch jüngere oder ältere Blutextravasate in den weissen Infarcten und Verfärbung derselben, sowie durch blutige Imbibition hinsichtlich der richtigen Beurtheilung der weissen Infarcte getäuscht werden kann, will ich in dem Capitel über Blutungen in die Placenta noch des Weiteren besprechen.

Dem Argument, welches für den hämorrhagischen Ursprung der subchorialen Infarcte sprechen soll, dass nämlich letztere besonders häufig bei Nephritis Gravidarum an der Placenta, und zwar zumeist am Rande derselben, vorkommen, muss entgegengehalten werden, dass bei dieser Complication eine vermehrte Wucherung der serotinalen Decidua und der Reflexa ebenfalls stattfindet, was am Rande der Placenta schon aus dem Grunde deutlicher hervortreten wird, da an dieser Stelle die innigste gegenseitige Durchwachsung des fötalen mit dem mütterlichen Gewebe, bis an die choriale Oberfläche der Placenta, zu Stande kommt.

Anstatt noch mehrere Argumente gegen die Ansicht anzuführen, dass die weissen Infarcte hauptsächlich aus coagulirtem und verändertem Blute bestehen, dessen völlige Entfärbung während der kurzen Zeit der Schwangerschaft mit Recht Küstner für zweifelhaft hält, wollen wir kurz constatiren, dass solche Annahmen durch die neueren genauen mikroskopischen Untersuchungen für obige Infarcte unschwer widerlegt werden können und dass nur Derjenige die (subchorialen) „weissen Infarcte" summarisch als von Thromben oder Blutergüssen herrührend bezeichnen kann, der aus makroskopischer Betrachtung und ohne eingehendste Untersuchung ein Urtheil fällt, oder der einfach auf eine ältere, sich hartnäckig behauptende Erklärung zurückgreift.

Nachstehend schliessen wir eine Reihe von Beobachtungen über solche mit Infarcten zusammenhängende Cysten an. Es möge gestattet sein, die Beobachtungen von Spaeth und Wedl (1850), welche nicht immer gebührende Beachtung gefunden haben und auf die ich Gewicht legen möchte, im Wortlaute anzuführen. In ihrer Arbeit über Anomalien der die Frucht umgebenden Eitheile heisst es auf pag. 811: „Hieran reihen sich die cystenartigen Hervorragungen, welche bloss an der Concavfläche des Mutterkuchens, und zwar gewöhnlich gegen das Mitteltheil hingedrückt, vorkommen. Es

ist oft bloss eine Cyste vorhanden, welche einen Durchmesser von 1 bis 3 Zoll erreichen kann; manchmal sind deren mehrere zugegen, die sodann einen Durchmesser von einigen Linien besitzen. Sie stellen zarte durchscheinende Blasen dar, welche eine lichtgelbe oder röthliche, mehr oder weniger getrübte dünne Flüssigkeit enthalten. Einige grössere Cysten tragen folgenden Bau an sich: Die Trübung rührt von einer molecularen Masse grösserer Zelltropfen, Körnerkörperchen und einem irregulären Fadengerüste, ähnlich dem geronnenen Fibrin, her, während die Röthung der Anwesenheit von rothen Blutkörperchen zukommt. Die Structur der Cystenwand ist die gewöhnliche. Nach aussen sehr fest aneinander liegende, fein gekräuselte Bindegewebsfibrillen; elastische Fäden konnten durch Einwirkung von kohlensaurem Kali nicht dargestellt werden. An seiner inneren Oberfläche befand sich ein Stratum von platten, mehr oder weniger eckigen, mittelgrossen Epithelialzellen, deren Zelleninhalt derart fettig entartet war, dass der ovale Kern oft nur als eine lichtere Stelle erschien oder wohl gar durch die hellglänzenden Molecule verdeckt war. Manchmal befindet sich zwischen Epithelium und der äusseren, aus Bindegewebsfibrillen zusammengesetzten Schicht eine zwischenliegende, aus in verschiedenen Richtungen sich durchkreuzenden, mit glänzenden Moleculen besetzten Spindelfasern. Offenbar stellt diese intermediäre Schicht eine jüngere, in fettiger Entartung begriffene Zellgewebsformation dar. Der Basaltheil der Blase oder jene Abtheilung, welche auf dem Placentagewebe aufsitzt, ist bald ebenso gross als der Durchmesser der Cyste, oder um ein beträchtliches kleiner, so zwar, dass ein Theil der äusseren Fläche der Cystenwand an die Concavfläche der Placenta locker zellig angeheftet erscheint. An der aufsitzenden Fläche ragt stets eine sulzige, lockere oder zottige Masse in den Cystensack herein, welche aus Faserstoffschollen, hyalinen, streifigen, membranähnlichen Schichten, amorphen, braungelben, körnigen Theilen, freiem Fett und Körnerkörperchen und grösstentheils sparsamen, meist fettig entarteten Zellgewebselementen bestand."

„Die Fibrinschicht an der besprochenen Fläche kann in der Dicke von einigen Linien auf dem Placentagewebe aufgelagert sein. Ein hinsichtlich der Cystenbildung ausgezeich-

netes Exemplar kam an einer sehr breiten und dicken Placenta vor. Eine ungefähr drei Zoll im Durchmesser messende Blase sass an der Insertionsstelle der Nabelschnur ausserhalb der Amnionshaut auf, welche von der Blase abgezogen werden konnte. Das Contentum war grünlichgelb, dünnflüssig getrübt. Ausser dieser kamen auch noch mehrere kleinere linsen- bis bohnengrosse zartwandige Cysten an der Concavfläche der Placenta von gleicher Beschaffenheit vor. An der Convexfläche linsen- und erbsengrosse Fibrinknötchen, sonst keine anderweitige auffallende Anomalie in den Geweben.

Die Bildung der Cysten steht mit jener der Fibrinknoten an der concaven Fläche in einem engen Zusammenhange. Wenn nämlich eine grössere Menge von seröser Flüssigkeit mit Faserstoff abgeschieden wird, so muss die Bindegewebsschichte des Chorions an der Concavfläche in Form einer Blase hervorgetrieben werden, was an der convexen Fläche nicht möglich ist, da eine derartige Schicht hier nicht vorhanden ist. Aus dem zusammenhängenden Vorkommen beider Anomalien in der beschriebenen Weise geht hervor, dass die Cyste gleichsam nur eine Blase darstellt, welche die flüssigeren Bestandtheile des Fibrinknotens aufgenommen hat. Circulationsstörungen können sie nicht hervorbringen. An ein Hervorbilden aus dem Nabelbläschen ist wohl nicht zu denken, da auch mehrere Cysten zu gleicher Zeit vorkommen, auch liegt letzteres zwischen Amnion und Chorion."

Spaeth-Wedl haben demnach als die Ersten constatirt, dass wenigstens grössere Placentacysten über flachen Fibrinknoten liegen und mit denselben in einem engen Zusammenhange stehen, so zwar, dass der Cysteninhalt hauptsächlich eine Absonderung von Seite des zerfallenden Fibrinstreifens bildet. Sie haben ferner die einzelnen Schichten dieses später von Langhans sehr eingehend untersuchten und eigens benannten Fibrins bereits gesehen und haben die epitheliale Auskleidung der vorragenden inneren Cystenwand deutlich constatirt. Bei Gelegenheit der Beschreibung von Placentacysten, die ich näher untersucht habe, werde ich, um Wiederholungen zu vermeiden, auf den Werth dieser Momente, die ich im Allgemeinen anerkenne, zurückkommen.

Bemerken möchte ich nur noch, dass die Ansicht obiger Autoren über die Aufnahme der flüssigen Bestandtheile des Knotens vielfach bestritten worden ist. Wenn R. Maier angibt, dass er bei vielen unzweifelhaft ihren Ursprung aus einem Blutextravasate nachweisen konnte, da Reste von Blutfarbstoff (Krystalle) an den Wänden oder in der Mitte des Inhaltes vorgefunden wurden, so kann dies für einen speciellen Fall, aber nicht im Allgemeinen gelten, weil nachträgliche Blutungen in schon bestandene Fibrinknoten und Cysten, welche den genannten Befund leicht erklärlich machen, nicht selten stattfinden.

Rokitansky (1861) und Klob (1864) citiren bei dem Thema über Placentacysten hauptsächlich das Wesentliche aus Spaeth-Wedl's Beobachtung.

Hegar-Maier (1867) beschreiben an einer Placenta, ausser einzelnen weisslichen verdichteten Stellen in der Nähe der Nabelschnurinsertion, eine wallnussgrosse, mit trübem Serum und entfärbten grauen Gerinnseln gefüllte Blase. Auch am Kuchenrande und selbst in den Eihäuten kleine, mit Serum gefüllte Blasenräume von glatten dünnen Wandungen umgeben. Bei den an der Placenta befindlichen Blasen fand sich das Chorion mit emporgehoben. In den grösseren fand sich ein hellwässeriger, in den kleinen ein trüb röthlicher oder brauner Inhalt. In den kleinsten Blasen fand man unzweifelhaft Blutkörperchen, zum Theil im rückgängigen Stadium. In einzelnen waren amorpher Blutfarbstoff und Hämatinkrystalle nachweisbar. In der Nachbarschaft waren im Placentagewebe weissliche harte Stellen zu finden.

Wir können die Angaben dieser Autoren aus dem Grunde an diese Stelle setzen, da dieselben die Bildung der Placentacysten nach ihrer Darstellung in einen genetischen Zusammenhang mit Entzündungsproducten in der Placenta bringen, welch letztere wir heutzutage zumeist als weisse Infarcte bezeichnen. Jedenfalls möchte ich die grössere subchoriale Cyste als hierher gehörig annehmen, die kleinen dürften der Zellschicht des Chorions angehört haben.

Ahlfeld (1876) bemerkt bei grösseren Placentacysten, welche vom Chorion bedeckt, mit einer gelblichen und Flocken enthaltenden Flüssigkeit gefüllt waren, dass auf dem Boden dieser Cysten, deren dem Boden entgegengesetzte Wand sonst mit Endothelzellen bekleidet

war, sich eine weiche pulpöse Masse vorfand, die auch zum Theil auf die innere Wand sich fortsetzte. Einzelne festere gestielte Körper lösten sich vom Boden der Höhle, welche mit solchen Tumoren besetzt war, los und schwammen darin. Der Umfang des Bodens war kleiner als der der Höhle. Weiters sagt er: „Die Partien des Chorionbindegewebes, welche den Boden der Cyste bilden und an denselben angrenzen, sind der Sitz derjenigen Veränderungen, auf welche die Cyste zurückzuführen ist."

Aus Ahlfeld's Beschreibung geht wohl hervor, dass die Cysten, welche er untersucht hat — wenigstens die grösseren derselben — jenen entsprechen, welche Spaeth-Wedl beschrieben haben. Auch er findet die weiche pulpöse Masse am Boden der Cysten, die durch Ablösung den Cysteninhalt vermehrt, spricht jedoch nicht von ihr als einer Fibrinschicht, sondern als von einer myxomatös entarteten Partie des Chorionbindegewebes. Es erscheint mir kaum zweifelhaft, dass diese grösseren Cysten über weissen Infarcten gelegen sind.

Phenomenow (1880) beschreibt (Fall II mit Abbildung) auf der fötalen Fläche der Placenta einen mit Flüssigkeit gefüllten, fluctuirenden und glatten Sack, dessen Peripherie 27 *cm* und dessen Stielbreite 3 *cm* betrug. Zu beiden Seiten des Stieles lagen dicke Gefässe. Der Cysteninhalt war eine trübe, leicht röthlich gefärbte Flüssigkeit in der Menge von 75 cm^3. Die Flüssigkeit war fast neutral, das specifische Gewicht derselben betrug 1012. Die Flüssigkeit trübte sich beim Kochen und enthielt, nebst einer geringen Menge von Natronsalzen und etwas Chlorverbindungen, weder Para- noch Metalbumin. Weiters enthielt sie eine unbedeutende Menge rother, meist in Zerfall begriffener Blutkörperchen, ferner zum Theil zerfallende Epithelzellen, feinkörnigen Detritus, Schleim, amorphe Pigmentpartikel, aber keine Krystalle.

Nach Freilegung der Basis des Sackes, an welcher der Stiel desselben sich befestigte, fand sich ein haselnussgrosser Knoten von ziemlich fester Consistenz und rauher Oberfläche, rund um denselben herum Placentagewebe. Die durchsichtige und gefässlose Cystenwand besass ein einschichtiges flaches Epithel. In der Nähe des Stieles dieser Cyste befand sich weiters noch ein weissröthlicher taubeneigrosser Knoten, über welchem das Chorion durch eine

geringe Menge von Flüssigkeit emporgehoben war. Diese Knoten reiht Phenomenow dem Myxoma fibrosum (Virchow) an und glaubt, dass die ausser dem Faserwerk und zugrunde gegangenen Zotten vorfindlichen deciduaähnlichen Zellen wahrscheinlich aus der Decidua Serotina herstammen. Ein Blutgerinnsel sei der Knoten nicht, wenn er auch mit einem solchen (verdichteten) Aehnlichkeit besitze. Die Entstehung der Höhle mit flüssigem Inhalte erklärt er sich dadurch, dass „dieselbe durch Schleimdegeneration des Placentagewebes bedingt wird, zugleich mit einem Extravasat in Folge Degeneration der Gefässe". Ein ätiologisches Moment hiefür konnte er nicht auffinden.

Phenomenow hat mit grosser Sorgfalt die auffallend ausgedehnte Placentacyste untersucht und ebenfalls an deren Basis einen Knoten gefunden, welchen er als Myxoma fibrosum bezeichnete. Wir werden sicher nicht fehl gehen, wenn wir diese aus Faserwerk und deciduaähnlichen Zellen zusammengesetzte Verdichtung als weissen Infarct bezeichnen, ebenso den zweiten Knoten in der Nähe, über welchem meiner Ansicht und Erfahrungen nach eine neue Cyste in Bildung begriffen war.

Mark (1883) demonstrirte in der Obstetric Society in London ein Präparat mit Placentacysten. Ich will den Wortlaut aus dem Sitzungsberichte, dem Lancet entnommen, hier folgen lassen: „Cyst and tumour of Placenta. Dr. Mark (for Dr. John Williams) exhibited a Placenta having on its foetal aspect a cyst the size of a Tangerine orange at the base of which was a tumour apparently fibrous, the size an almond."

Auch in dem Falle findet Mark eine anscheinend fibröse Geschwulst von Mandelgrösse an der Basis einer grossen Cyste vor. Es ist gleichfalls nicht zu zweifeln, dass dieser „Tumor" ein weisser Infarct der Placenta war. Ich habe aus Lancet die Stelle wörtlich citirt, damit man daraus ersehen mag, dass das in einzelnen Werken vorhandene bezügliche Literaturverzeichniss, welches diese Mittheilung des Lancet anführt, eine ungenaue Uebersetzung, die leicht zu Missverständnissen führen könnte, enthält, wenn es darin heisst: Placenta mit Fibroid und Cyste. Lancet etc.

Ackermann (1884) bemerkt, dass es manchmal in den Placentaknoten (durch Zottenverklebung und nach hyaliner Entartung, sowie

theilweisen Zerfall der Zotten) zur Bildung sehr kleiner sinuöser Cysten kommen könne, die in grossen Infarcten über haselnussgross werden.

Küstner (1889) beschreibt Placentacysten in ähnlicher Weise wie die vorher citirten Autoren. Der Boden nach den Cysten zu sei höckerig, dick und werde von einem weissen Infarctknoten gebildet. „Die Wandung der Cyste wird durch Bindegewebe gebildet, dasselbe befindet sich häufig, besonders auf dem Boden der Cyste, in charakteristisch verändertem Zustande der fibrinösen Degeneration." Ein Epithel oder eine Zellgruppirung, die man mit dem Namen Endothel belegen könnte, hat er jedoch auf der Innenfläche der Cysten nicht gefunden. Ebenso fand er das Amnionepithel über der Cyste nicht verfettet, wie dies Ahlfeld angibt. Die Zellen, welche die innerste Wand der Cyste bilden, fand er meist kernlos, degenerirt, ihre Zellgrenzen häufig verwischt. Der Cysteninhalt gelb oder gelbröthlich, serös, dünnschleimig, mit gelblichen Flocken untermischt. Viele der Cysten entstehen nach Küstner aus den weissen Infarcten, doch sei das Vorhandensein von wahren Epithelien Phenomenow an der Innenwand der Cysten unaufgeklärt.

Zu den Angaben dieses Autors möchte ich bemerken, dass derselbe demnach ebenfalls das Vorhandensein der weissen Infarcte mit der Bildung solcher Cysten in einen innigen Zusammenhange bringt. Der Grund, weshalb Küstner an der Innenwand der Hohlräume keine Auskleidung epithelähnlicher Zellen gefunden hat, mag vielleicht darin zu suchen sein, dass, abgesehen von der Möglichkeit des zufälligen Fehlens derselben oder einer Cystenbildung in einer oberen Schicht, die innerste Lage der Cysten durch die Zeitdauer bis zur vorgenommenen Untersuchung des frischen Präparates, oder durch die Art der Conservirung, eventuell Macerationszustand der Placenta, bereits durch Veränderungen gelitten und sich abgelöst haben kann. An einer Reihe von solchen kleineren Cysten, die unter dem Chorionbindegewebe lagen, sowie an den zwei sehr grossen Cysten, die ich mittheilen werde, konnte ich bei meinen Untersuchungen jedesmal eine deutliche Schicht von wohlerhaltenen epithelähnlichen Zellen sicher nachweisen.

Winckel (1889) bildet in seinem Lehrbuche der Geburtshilfe auf pag. 301 eine Placenta (praevia lateralis) ab, die eine grosse Cyste

an ihrer fötalen Fläche trägt. Das Untersuchungsergebniss dieser Cyste ist nicht angegeben.

Vergleiche ich die von Winckel gegebene Abbildung mit der von Phenomenow (unter Fall II beschrieben) gezeichneten und der von mir am Schlusse dieser Abhandlung beigefügten Zeichnung einer grossen Placentacyste, so kann ich mit Rücksicht auf die auffallende Aehnlichkeit derselben, sowie die bisherige Erfahrung, wohl annehmen, dass diese Cyste unter die Kategorie jener gehört, an deren Bildung ein weisser Infarct mitbetheiligt ist.

C. Hennig (1889) beschreibt in einem Falle, dass bei einer Geburt vor der Amnionblase und dem nachrückenden Kopfe eine erste Blase sich entleert hat, welche eine weisslich trübe alkalische Flüssigkeit darbot, welche Doederlein untersucht hat und in ihr Eiweiss und Salze in einem der Amnionflüssigkeit sich nähernden Verhältnisse gefunden hatte. Mikroskopisch fand Hennig verfettete Pflasterepithelien, Fetttröpfchen, Kerne, keine Krystalle. Ausserdem schwammen in der Flüssigkeit dunkelbraune Flocken bis zu 1 *cm* Durchmesser, deren Farbe nach ihm wahrscheinlich von verändertem Blutfarbstoffe herrührte.

Die vor dem Amnion während der Geburt geplatzte erste Blase erinnert mich an die unter Fall B von mir weiter unten beschriebene grosse Placentacyste, welche zum Theil ganz am Rande der Placenta unter dem Chorionbindegewebe sich befand und ebenfalls während der Geburt sich entleerte. Während Hennig bei Gelegenheit seiner Beschreibung der Kapseln (Saftbehälter) der Allantois in der Placenta einzelner Säugethiere diesen seinen Fall beschreibt und die Möglichkeit eines ähnlichen Vorkommnisses beim Menschen erwähnt, welche an solche von der Allantois herrührende Saftbehälter erinnern soll, möchte ich als viel wahrscheinlicher annehmen, dass es, wie in unserem Falle, eine solche randständige Chorioncyste war, die bei tieferem Sitze der Placenta vor dem Blasensprunge geborsten ist. Die untersuchte Flüssigkeit, die mit Flocken untermischt war, stimmt ganz überein mit dem Inhalte einer derartigen grösseren Cyste, die über einem weissen Infarcte, wie dies eben in unserem Falle B war, sich befindet.

Olshausen-Veit geben in der 11. Auflage des Schröder'schen Lehrbuches über Geburtshilfe (1891) in Kürze Ahlfeld's bereits citirte Angaben über Placentacysten wieder.

Die von mir beobachteten grossen Placentacysten sind folgende:

Fall A: A. K., 20 Jahre alt, gesund, wurde am 19. Februar 1892 aufgenommen. Die spontane Geburt eines gesunden, lebend reifen Kindes verlief normal. Die Placenta hatte die gewöhnliche Ausdehnung und Dicke, ebenso waren am Nabelstrange gewöhnliche Verhältnisse. Auf der fötalen Fläche der Placenta bemerkt man eine bis an die Nabelschnurinsertion heranreichende, etwas länglich ovale Cyste, welche einen Durchmesser von 10 und eine Peripherie von 31 *cm* (Tafel I, Fig. 1) besitzt. Die Cyste, welche überall vom Amnion bedeckt wird, ist nicht prall gespannt, von oben nach unten abgeplattet. Durch seitliche Bewegungen erzeugt man deutliches Schwappen des trüben Cysteninhaltes. Nach Ablösung des ganzen Amnion von der fötalen Oberfläche des Mutterkuchens, was auch über der Cyste, abgesehen von einzelnen dünnfädigen Adhäsionen, ziemlich leicht möglich ist, sieht man, dass der Cysteninhalt unter dem Chorionbindegewebe angesammelt ist und dass die Basis der ganzen Cyste einen viel kleineren Umfang besitzt, als ihre Peripherie beträgt, so dass eine Art immerhin relativ breiten Stieles, an dem die Cyste bei Bewegungen hin und her schwankt, zu Stande kommt. In der Nähe dieser grossen Cyste befindet sich unter dem Chorionbindegewebe eine andere, die etwa mandelgross und breitbasig ist. Nach vorsichtiger Eröffnung der grossen Cyste entleert sich eine Flüssigkeit, welche im Messglas gemessen, 96 Kubikcentimeter Menge betrug, demnach beträchtlich mehr, als die von Phenomenow beschriebene grosse Placentacyste. Die Flüssigkeit ist trübe, gelblichgrün, etwa wie sehr dünner Tischlerleim, ist mehr serös und nicht deutlich klebrig. In der entleerten Flüssigkeit schwimmen sehr zahlreiche schmutzigweisse, kleinere und grössere Flocken, welche nach einiger Zeit beim Stehen einen grauweissen Bodensatz von 2 cm^3 geben.

Nach Erweiterung der Cystenöffnung überblickt man die ziemlich glatte und glänzende Innenwand und sieht am Boden der Cyste eine trübe, weiche, pulpöse Masse. Auf dem senkrechten Durchschnitte des in Alkohol gehärteten Präparates findet man, dass die Basis der Cyste von einem bis zu 0·5 *cm* dicken weissen Infarct (Fibrinknoten), welcher in einer Ausdehnung von über 3 *cm* unter dem Chorion zwischen zwei grossen Placentagefässen sich ausbreitet, gebildet wird. Inner-

halb dieser Infarctausbreitung ist die Cystenwand, aber in etwas kleinerem Umfange als die erstere, an einer rundlichen Stelle festgeheftet, so dass bei einem Versuche, die Wand hier abzulösen, dieselbe ringsum einreisst. Ebenso sitzt die zweite kleinere bereits erwähnte Cyste über einer seitlichen Ausbreitung des weissen Infarctes, der hier etwa $^1/_3$ *cm* dick ist (Tafel I, Fig. 2). Diese Cyste liegt in einem von grossen Gefässen gebildeten Winkel, ihr Inhalt ist reich an den erwähnten Flocken und communicirt dieselbe durch eine Spalte unter dem Chorion mit der grossen Cyste.

Die mikroskopische Untersuchung des Bodensatzes der Flüssigkeit aus der grossen Cyste ergibt Conglomerate von blassen kernartigen Gebilden, welche ausgelaugten rothen Blutkörperchen ähnlich sehen. Ferner unregelmässig geformte, glänzende homogene (hyaline) Massen, trübe körnige Zellenconglomerate, ausserdem weissen Blutkörperchen ähnliche Zellen, feinkörnigen Detritus, spärliche Blutfarbstoffschollen und schliesslich vereinzelte deutliche, bisher nicht beobachtete kleine Krystalle, welche ganz genau dieselbe Gestalt haben wie die im Harne vorkommenden Trippelphosphatkrystalle. Leider ist aus Versehen die chemische Untersuchung des Inhaltes unterblieben.

Die Wand der Cyste, welche um etwas dichter als das Amnion erscheint, ist an ihrer, der Cystenhöhle zugekehrten Innenwand mit einer zusammenhängenden, schön erhaltenen Schicht von epitheloiden Zellen allenthalben ausgekleidet, wie man dies an mit Hämatoxylin oder Alauncarmin gefärbten Flächenpräparaten deutlich sehen kann (Tafel II, Fig. 1).

Um eine noch schärfere Flächenansicht von der epithelialen Bedeckung allein zu erhalten, habe ich einzelne Stückchen der gehärteten und gefärbten Cystenwand nach dem Auswässern auf den Objectträger mit dem Epithel nach oben ausgebreitet, einen Tropfen Glycerin hinzugefügt, das ganze Häutchen mit der Pincette fixirt und habe mit der senkrecht gehaltenen Klinge eines Scalpelles leicht über das Präparat hinweggestreift. Auf diese Weise erhielt ich grosse zusammenhängende Stücke der oberflächlichen epithelialen Bekleidung, welche, in Glycerin vorsichtig ausgebreitet, für sich untersucht werden konnten. Man sah schön erhaltene, durch Intercellularsubstanz

scharf begrenzte polyederische und abgeplattete Zellen in einfacher Lage, die ein helles Protoplasma und scharf begrenzte bläschenartige, nicht selten aufgeblähte Kerne besassen (Tafel II, Fig. 2). In dem Protoplasma der Zellen fand man ausser kleinen Fetttröpfchen hie und da deutliche Vacuolenbildung. An der Oberfläche des Häutchens waren feiner Detritus und gelbbraune Pigmentkörnchen verstreut. Untersuchte ich nun die Innenfläche der Cystenwand an jenen Stellen, wo die epitheloide Zellenschicht mit dem Scalpelle im Zusammenhange bereits weggeschabt war, so war ganz oberflächlich stellenweise ein fast netzartiges Gerüste von mit einzelnen Kernen versehenen Bindegewebsfasern zu sehen, in dessen Maschen mehrere mit blassem und spärlichem Protoplasma versehene Zellen auf dem Stroma auflagen, deren Kerne blässer, mehr länglich oval und durchschnittlich etwas kleiner aussahen als die der darüber liegenden früher erwähnten epithelähnlichen Schichte. Die übrige Wandschichte zeigte am Durchschnitte die bekannten Gewebstheile des Chorions.

Diese innere Zellauskleidung der Cystenwand entspricht nun sicher nicht der seinerzeitigen Epithelbekleidung des Chorions, wie dies aus dem Vergleiche beider sofort hervorgeht. Dieselbe gleicht vielmehr in jeder Beziehung den Zellen der Zellschicht des Chorions, die rundlich eckig aneinander gereiht, eine deutliche Begrenzung, beziehungsweise Intercellularsubstanz aufweisen. Der Druck der Flüssigkeit mag zu ihrer mehr gleichmässig flachen Ausbreitung beigetragen haben. Ich kann diese Zellen für keine Epithelzellen ansehen, abgesehen von anderen Gründen, schon deshalb nicht, da ich die Zellschicht, deren Zellen sie gleichen, als Abkömmling von Gefässbindegewebszellen des Chorions betrachte. An dieser epitheloiden Innenschichte der Cystenwand sieht man ausser Lebenserscheinungen auch Zeichen fortschreitenden Zerfalles, dessen Producte in den Cysteninhalt gelangen und denselben vermehren. Abgesehen von der Zelltheilung, sehe ich gleichsam als Matrix dieser epithelähnlichen Zellbekleidung die unter derselben an einzelnen Stellen verstreuten oder in Gewebslücken angehäuften kleineren Zellen, von denen aus ein weiterer Nachschub und Ersatz geliefert zu werden scheint, an. Wenn die Lebensvorgänge der Zellen an dieser Stelle gestört oder erschöpft werden, so ist die Möglichkeit eines mehr minder aus-

gebreiteten Defectes dieser Zellbekleidung an der Wand nicht ausgeschlossen.

Das Epithel des die Cyste bedeckenden Amnion war zum grossen Theile in Verfettung begriffen. Ich gebe das Bild des Carmin-Glycerinpräparates zum Vergleiche mit der epitheloiden Innenbekleidung auf Tafel II, Fig. 3, wieder.

Untersuchen wir die Basis der vorher beschriebenen Cyste, beziehungsweise den weissen Infarct, der sich daselbst befindet, so ergiebt sich Folgendes:

Statt einer oberflächlichen, zelligen Bedeckung an der Grundfläche findet man unregelmässige, oft wolkenartig aneinander gelagerte rundliche Ballen oder durch Spalten voneinander getrennte Felder von homogen feinkörnig getrübter, colloid aussehender Masse, welche gegen den Cystenraum zu sich erhebt und in das Cavum der Cyste durch Ablösung, sowie Verflüssigung hinein gelangt. An einzelnen etwas tieferen Stellen sieht man oft beträchtlich weite, rundliche Canäle, welche die gleiche feinkörnige und Zellreste führende Masse enthalten. Nur in den tieferen Schichten dieser Lage sind verstreut zellige Elemente zu finden. Auf die homogene folgt eine theils gross-, theils zart genetzte streifige Substanz, in welcher relativ mehrzellige Elemente in Spalten oder rundlichen Canälen eingeschlossen sind, von denen letztere zum Theil fast senkrecht die lamellöse Schicht durchsetzen und zur homogenen hinziehen. In den an die Zotten der Placenta angrenzenden Schichten des Infarctes findet man ausser den zum Theile ziemlich gut erhaltenen, zum Theile verödeten Zotten zellige Elemente, welche ein blasses Protoplasma und grosse Kerne besitzen und Deciduazellen sehr ähnlich sind, insel- oder keilförmig, nicht selten in beträchtlicher Ausdehnung zwischen den Zotten liegen und stellenweise in die Fibrinschichte übergehen. An einzelnen Orten gehen sowohl in dem Protoplasma als auch den Kernen dieser deciduaartigen Zellen Formveränderungen vor sich, welche den Uebergang derselben zu Bindegewebe kaum bezweifeln lassen. An anderen Stellen, dort, wo sie in grösserer Menge vorhanden sind, findet man sie theilweise in glänzenden Haufen, an welchen man den Eindruck von Zusammenfliessen ihres leicht sich trübenden Zellprotoplasmas gewinnt, das an einzelnen Partien mit der vermehrten

Intercellularsubstanz netzartige Balken bildet, zusammengebacken. Gegen das Placentagewebe hin, an die Zotten sich anschliessend, findet man in den intervillösen Räumen nicht selten keilförmige Massen von geronnenem Blute, das man an den deutlich sichtbaren rothen und weissen Blutkörperchen, sowie an dem sehr feingenetzten Fibrin leicht erkennen kann. Mit Rücksicht auf die Häufigkeit des Vorkommens solcher weisser Infarcte, welche speciell bei den grösseren subchorialen Cysten der Placenta als Basis derselben vorgefunden werden, und die wohl unzweifelhafte Mitbetheiligung der ersteren an der Bildung, beziehungsweise Vermehrung des Inhaltes dieser Cysten, erscheint es angezeigt, auf die Herkunft und den Bau dieser Infarcte und des in ihnen vorkommenden canalisirten Fibrins etwas näher einzugehen.

Folgt man dem Entwickelungsgange und dem Aufbaue der menschlichen Placenta und untersucht man weiters den anatomischen Bau einer bereits vollständig ausgebildeten, so können wir nicht nur sagen, dass die an dem Aufbau der Placenta theilnehmende zellenreiche Schichte der Decidua serotina niedere und höhere Fortsätze zwischen die Kotyledonen, beziehungsweise Zotten des Mutterkuchens, eine Strecke weit vordringen lässt, sondern dass auch viele derselben allenthalben bis an das placentare Chorion heranreichen. Die Ansicht früherer Autoren, dass die serotinalen Septa nur an dem Rande der Placenta bis zum Chorion hinauf reichen, ist durch die Arbeiten neuerer Autoren (Bloch, Eckhardt, Ackermann und Andere), denen ich mich diesbezüglich voll anschliessen muss, dahin erweitert worden, dass an Placenten aus den letzten Schwangerschaftsmonaten nach allen Richtungen aufsteigende Deciduazapfen und Septa das Chorion an verschiedenen Stellen vielfach erreichen. Dass wir auch bei senkrechten Durchschnitten durch die Placenta isolirte Deciduainseln in derselben häufig vorfinden, rührt zumeist davon her, dass die serotinalen Fortsätze krumm oder in Winkeln aufsteigen und dass dieselben nicht selten seitliche, schräg oder quer verlaufende Aeste besitzen. Wir können demnach in Folge genauer Untersuchungen es als sichergestellt betrachten, dass Theile von der grosszelligen Schicht der Decidua, welche die Placenta materna bildet, ausser am Placentarande auch an anderen Stellen das Chorion vielfach erreichen

und speciell in der Nähe des Nabelschnuransatzes häufig vorgefunden werden.

Wuchert die Zellenmasse der Decidua serotina in Folge krankhafter Processe in einer abnormen Weise, so wird es begreiflich sein, dass an diesem Wucherungsprocesse auch die in der Placenta befindlichen Deciduasepta und Zapfen einen entsprechenden Antheil nehmen werden. Hat das zellige Deciduagewebe an sich schon eine beträchtliche Neigung zur Wucherung, so wird dieselbe, unter dem Einflusse von localen oder allgemein krankhaften Affectionen, in einem noch höheren Masse vorhanden sein und sich begreiflicherweise auch auf die placentaren Fortsätze erstrecken müssen. Es wird uns deshalb nicht wundern, wenn wir öfters unter normalen Verhältnissen, an das placentare Chorion heranreichend, stellenweise eine grössere Anhäufung von deciduaähnlichen Zellen vorfinden, umsoweniger werden wir erstaunt sein, bei gewissen krankhaften Veränderungen eine ausgedehnte Anhäufung derselben anzutreffen.

Untersucht man weiters die Zellschicht des Chorions und findet man sie an einzelnen Stellen inselförmig vertheilt und in Wucherung begriffen, so erscheint es von vorneherein sehr plausibel, dass sich an solchen Stellen die Zellen der serotinalen Fortsätze in der Placenta mit den ihnen sehr ähnlichen zelligen Elementen der Zellschicht des Chorions begegnen, respective vereinigen und verstärken können, so dass an dem Aufbaue solcher Zellknoten thatsächlich mütterliches und fötales Gewebe sich betheiligen kann. Entsprechend der grossen Aehnlichkeit, welche zwischen der compacten zelligen Schichte der Decidua und der Zellschicht des Chorion besteht, erscheint mir die Herkunft von beiderlei Zellen eine ebenso ähnliche zu sein. Wissen wir, dass die Hauptquelle für die Deciduazellen (Leopold, Koelliker, Waldeyer) Abkömmlinge von perivasculären Bindegewebszellen der Uterusschleimhaut sind, so lässt sich mit grösster Wahrscheinlichkeit annehmen, dass die Zellen der Zellschicht des Chorions von jenen Zellen abstammen, welche reichlich um das in der ersten Entwickelungsperiode des Eies im Chorion befindliche Gefässnetz (Gefässschicht des Chorions) vorhanden sind und sich während des embryonalen Stadiums durch Wucherung ausbreiten.

Was die Bildung von Fibrin betrifft, so findet man in der Serotina zwischen ihrer compacten und ampullären Schicht eine ausgedehnte Lage von streifig netzartigem, beziehungsweise canalisirtem Fibrin (Nitabuch 1889, Mogilowa 1891). Ebenso beschreibt Ackermann (1891) in der Serotina (in den Septa und Zapfen) und selbst in der Reflexa constant canalisirtes Fibrin, welches er auf eine hyalin-fibrinöse Degeneration der Intercellularsubstanz und auch der Zellen bezieht. Weiters schliesst sich Bumm (1893) der Ansicht von Hofmeier und Steffeck an, dass man sich durch alle Uebergangsformen hindurch deutlich davon überzeugen könne, dass die Intercellularsubstanz der Serotinazellen bei erhaltener Andeutung von Zellconturen Materiale für die fibrinöse Umwandlung abgäben. Eine ähnliche Bildung von fibrinöser Substanz finden wir endlich bei insulärer Anhäufung der Zellschicht im Chorion.

Mit Rücksicht auf diese Befunde muss ich nachdrücklich darauf hinweisen, dass gewiss der grösste Theil der fibrinösen Substanz, welche wir in den Zellknoten der Placenta, beziehungsweise den inselförmigen weissen und randständigen Infarcten derselben vorfinden, hauptsächlich der Intercellularsubstanz, beziehungsweise dem Zellprotoplasma jener grosszelligen Anhäufungen, die sich an diesen Stellen nachweisen lassen, entstammt. Eine Betheiligung des Blutes an dem canalisirten Fibrin kommt daher gar nicht oder nur stellenweise als begleitender Nebenumstand in Betracht.

Die weiteren Veränderungen und die Schichtung dieser Fibrinablagerung hat übrigens, wie erwähnt, schon Wedl, der den mikroskopischen Theil der bereits genannten Arbeit geliefert hat, gut angedeutet, indem er letztere in Form von streifigen Zügen, an anderen Stellen als feingestricktes Fadengerüst oder als eine amorph structurlose schollige Masse beschreibt. Nach Koelliker, welcher bereits an jener Substanz zweierlei deutliche Schichten, eine mehr lamellöse und eine mehr homogene, von Canälchen durchzogene, beschreibt, verdanken wir hauptsächlich Langhans (1877) die genaue Beschreibung der von ihm „canalisirtes Fibrin" genannten Substanz. Sie besteht nach ihm bei reifen Placenten aus einer compact homogenen und glänzenden oberen Schicht, welche von breiten und parallelen,

mit Querästen verbundenen Canälchen, die Körnchen, homogene Kugeln und kernartige Gebilde enthalten, durchsetzt ist. An die homogene schliesst sich eine geschichtete lamellöse Fibrinlage von reticulirtem Bau an, die von gleichen rundlichen Canälen senkrecht durchsetzt wird. Letztere sind in der ersten Zeit der Schwangerschaft schmäler und nicht so scharf abgegrenzt.

Weiter anschliessend, bemerken wir bezüglich der Herkunft der einzelnen Schichten dieses Fibrins, welches mit Ammoniak-, Pikro-, Lithioncarmin, mit Eosin und Saffranin, sowie Hämatoxylin deutlich sich färbt und Weigert's Fibrinfärbung gibt, dass die Ansichten darüber nicht ganz übereinstimmend sind. Während Langhans (1877) die compacte Lage hauptsächlich aus der Zellschicht des Chorions, die lamellöse dagegen aus dem Inhalte der angrenzenden intervillösen Räume entstehen lässt, sind nach Ackermann (1891) beide Schichten aus den grossen Zellen der Serotina, sowie der Zellschicht entstanden, daher genetisch gleich.

Das Fibrin als solches wird vorwiegend aus einer Veränderung der Intercellularsubstanz der Serotinazellen hergeleitet, also als ein Secret derselben (Ackermann, Steffeck, Eberhardt) betrachtet, während die Deciduazellen selbst in Schollen und Tropfen zerfallen oder nach Annahme Anderer durch Zusammenfliessen ihres Protoplasmas das Materiale für das Fibrin-Hyalin mit abgeben. Recklingshausen hält nämlich die homogene Substanz für Hyalin, welches nach ihm einen normalen Bestandtheil des Zellprotoplasmas bildet und aus demselben namentlich beim Absterben in Tropfen austritt.

Auch über die Bildung der Canäle sind die Ansichten verschieden. Langhans lässt sie aus den Zellkernen, Recklingshausen, Ackermann auf mechanischem Wege durch Druck und Zug, der bei fortschreitender Vergrösserung der Placenta entsteht, zu Stande kommen. Letzterer vergleicht die geronnene Substanz mit halbflüssigem Fett, welches mit seröser Flüssigkeit gefüllte Vacuolen enthält. Bei fortschreitendem gleichmässigen Druck wird sich die Flüssigkeit, die sich nicht mischt, in polymorphen Lacunen ausbreiten und ein System verschiedener Canäle bilden.

Ohne in nähere Details, die ich mir für ein anderesmal vorbehalte, an diesem Orte einzugehen, möchte ich nach meinen Untersuchungen

über die weissen Infarcte, die mit subchorialen Cysten, wie bemerkt, häufig in inniger Verbindung stehen, meine Ansicht dahin äussern, dass die Ursprungsstätte derselben in jenem im Allgemeinen grosszelligen Gewebe zu suchen ist, das hauptsächlich von der Serotina, unter partieller Mitbetheiligung der Zellschicht des Chorions, in Form von Fortsätzen und Zapfen gebildet wird. Aus der vermehrten Intercellularsubstanz bilden sich vornehmlich die fibrinösen Schichten. An der Bildung der homogenen Substanz ist ein Theil des Protoplasmas der absterbenden deciduaähnlichen Zellen wesentlich mitbetheiligt, welcher von anderer Dichte ist, der Oberfläche der Schichten zuströmt und in weiterem Verlaufe zerfällt, wodurch die Anfänge eines subchorialen Cysteninhaltes, respective ein Beitrag zur Vermehrung desselben, geliefert werden kann

Ein anderer Theil des Zellprotoplasmas liefert das Materiale zum Baue der Fibrinnetze. Hinreichend ernährte Partien von Deciduainseln können bis zu einem gewissen Grade durch Vermehrung selbstständig weiter wachsen, sich also ausbreiten und in gewissem Sinne besonders in der ersteren Zeit der Schwangerschaft eine active Wanderung antreten. Durch beiderlei Vorgänge, regressive Umwandlung und Vermehrung nebst Bindegewebsneubildung ist die Verbreiterung der Infarcte in den letzten Monaten der Schwangerschaft erklärlich. Die Betheiligung der angrenzenden Zotten an diesem Processe halte ich, bis auf eine stellenweise anfängliche Wucherung der zelligen Bekleidung derselben, für eine rein passive, die in einer Schrumpfung und in regressiver Veränderung besteht.

Was die durch Blut bedingten Gerinnungen betrifft, die wir noch berühren müssen, so sind dieselben zumeist relativ frisch in den angrenzenden Bezirken (intervillösen Räumen) dieser Infarcte zu finden. Den Anlass zur Blutgerinnung bilden die von Leopold näher beschriebenen und seither vielfach bestätigten, von Bindegewebselementen herstammenden Riesenzellen, welche am Ende der Schwangerschaft durch Einwanderung und ihre Bindegewebsumwandlung einen Theil der Serotinavenen verstopfen und dadurch Circulationsstörungen und Thrombosen erzeugen. Ausser weiteren Momenten, welche zur Blutgerinnung führen können, als Endothelwucherung der Gefässe, geringe Blutbewegung in den direct unter dem Chorion gelegenen

intervillösen Räumen (Nitabuch), der hemmenden Uteruscontractionen (Mogilowa), möchte ich auf ein meines Wissens diesbezüglich nicht näher hervorgehobenes Moment hinweisen, welches die Blutgerinnung bei gestörter Zottenfunction wesentlich befördert. Es ist dies der Ausfall jener lebhaften Strömung in der Blutmasse, welche durch den osmotischen Austausch zwischen dem fötalen und mütterlichen Blute, von welchem das erstere viel rascher als das der Mutter fliesst, erzeugt wird. Mit der erlöschenden Zottenfunction in bestimmten, zumal chorialen Bezirken wird der Gerinnung ein weiterer Vorschub geleistet werden müssen.

Ich habe eingangs den Grund erwähnt, weshalb ich auf die Zusammensetzung des weissen Infarctes etwas näher eingegangen bin, und möchte bezüglich mancher Schlussfolgerungen und hinsichtlich der Blutextravasate auf das Capitel über die Hämorrhagien in der Placenta verweisen. Was die Cysten jedoch selbst betrifft besteht mein Untersuchungsergebniss darin, dass es eine grosse Anzahl subchorial gelegener Placentacysten gibt, welche über weissen Infarcten sich befinden und an deren Entstehung sich die Zellschicht des Chorions und das Deciduagewebe betheiligen. Die erstere bildet an ihrer chorialen Bindegewebswand eine epithelartige Bekleidung, welche durch Umwandlung einen Theil des Inhaltes bildet, an der Basis dagegen ist es der weisse Infarct, der durch oberflächlichen Zerfall den Inhalt noch weiter wesentlich vermehrt. Ausserdem finden nicht selten in dem Bereiche der Infarcte Blutaustritte statt, so dass öfters in die Höhle Blut mit hineingelangt.

Nach Eröffnung solcher Cysten, deren Inhalt vorher beschrieben worden ist, sieht man von einem Infarcte nicht viel, letzterer wird erst deutlich sichtbar, wenn man die Mitte der Cystenbasis mit einem Messer scharf durchtrennt. An der senkrechten Schnittfläche des frischen oder gehärteten Präparates, lässt sich die Ausdehnung und Dicke des Infarctes übersehen, welcher bei kleineren Cysten gewöhnlich dicker, bei grösseren auch sehr flach angetroffen wird, so dass er bei oberflächlicher Betrachtung übersehen werden kann. Durch die Absonderung von zwei Seiten her, sowie durch Hinzutritt von Blutungen können diese Cysten wachsen und selbst

eine sehr bedeutende Grösse erreichen. Auf diese verschiedenen Merkmale werden wir gelegentlich der Besprechung der apoplektischen Cysten noch einmal zurückzukommen haben.

Ein zweiter Fall von einer grossen, aber bereits geborstenen subchorialen Placentacyste über einem weissen Infarcte, welchen ich kurze Zeit nach dem erstbeschriebenen Fall A zu beobachten Gelegenheit hatte, und der noch in praktischer Beziehung Interesse darbietet, soll nachstehend in Kürze besprochen werden.

Fall B: M. A., 32 Jahre alt, Multipara, wurde am 8. December 1892 in die Gebäranstalt kreissend aufgenommen. Vorzeitiger Blasensprung. Wehenbeginn und Blasensprung 7 Uhr Früh, Muttermund $8^1/_4$ Uhr Abends vollständig verstrichen, gleich darauf wird ein lebendreifes Kind in Schädellage geboren.

Die gut ausgebildete Placenta ist von gewöhnlicher Grösse. Rings um die Peripherie derselben befindet sich ein fingerbreiter weisser Streifen, Placenta marginata. Der dünne Nabelstrang ist 40 *cm* lang und excentrisch eingepflanzt. In der Nähe der Insertion des Nabelstranges, gegen den Rand der Placenta zu, befindet sich ein 7 *cm* breiter, collabirter, länglich ovaler Cystensack, welcher an einer Stelle den Rand der Placenta ein wenig überragt und noch etwas von einer trübflockigen Flüssigkeit enthält. Neben derselben, ebenfalls nahe der Schnur, befindet sich eine zweite, mehr flache Cyste, welche etwa 5 *cm* lang und $3^1/_2$ *cm* breit ist und eine trübe Flüssigkeit enthält.

Diese beiden Cysten verhalten sich so wie der unter A beschriebene Fall, sie liegen subchorial, besitzen an ihrer Basis je einen weissen Infarct, welcher bei dem grossen Cystensacke einen ziemlich dünnen Streifen, bei der kleineren Cyste jedoch eine etwa $^1/_2$ *cm* dicke Insel von canalisirtem Fibrin darstellt (letztere siehe Tafel I, Fig. 3). Die innere epitheloide Bekleidung der Cystenwände war allenthalben gleichmässig erhalten, wie im Falle A, weshalb ich auf eine detaillirte Beschreibung, um Wiederholungen zu vermeiden, verzichte. Bemerken möchte ich nur, dass, wenn man von der Rissöffnung des geborstenen Sackes aus denselben leicht aufbläst, die bedeutende Ausdehnung der vorher bestandenen Cyste, welche mit Flüssigkeit gefüllt, nicht viel kleiner gewesen sein mochte als die erstbeschriebene (Fall A), besser sichtbar wird.

Dieser Fall B erscheint mir weiters aus dem Grunde nicht ohne Interesse zu sein, da es erstens möglich ist, dass eine grosse Placentacyste, die während der Geburt geplatzt ist, nachträglich, wenn keine genaue Durchsicht der Nachgeburt vorgenommen wird, leicht übersehen werden kann; zweitens zeigt sie die Möglichkeit, dass eine Placentacyste, die den Mutterkuchenrand erreicht hat und besonders bei marginalem Sitze des Kuchens während der Geburt berstet, den eigentlichen Blasensprung vortäuschen kann. In unserem Falle dürfte der frühzeitige, mit Beginn der Wehen zusammenfallende Wasserabgang bei der obigen Mehrgebärenden, wenn dies auch direct nicht constatirt werden konnte, doch mit Rücksicht auf den nachträglichen Befund mit grösster Wahrscheinlichkeit als eine Entleerung der bewussten Cyste angenommen werden, umsomehr als der Inhalt derselben gewiss nicht unbeträchtlich war und der Unterschied desselben vom Fruchtwasser kein grosser, und in Folge dessen eine Verwechslung mit dem letzteren leicht möglich war.

Es unterliegt daher keinem Zweifel, dass in einzelnen Fällen bei randständig sitzenden Cysten, speciell bei marginalem Sitze der Placenta, einerseits ausser der eigentlichen Fruchtblase noch das Gefühl von dem Vorhandensein einer anderen Blase vor dem eintretenden Kindestheil erzeugt werden kann und andererseits, dass in einem solchen Falle die Blase leicht bersten und ihren Inhalt vor dem Abgang des Fruchtwassers entleeren kann. Wir verweisen diesbezüglich auf Hennig's vorher schon erwähnten Fall (pag. 48), den wir in dem oben angeführten Sinne bereits gedeutet haben.

Gehen wir bei der weiteren Besprechung der einzelnen Gewebsantheile der Placenta über zu den

f) Placentazotten.

An der äusseren Schicht des Chorions wuchert, wie bekannt, in der ersten Zeit der Eientwickelung das Epithel und bildet hohle Auswüchse, in welche die hauptsächlich von der Allantois herstammende zarte Bindegewebsschicht mit ihren Gefässen eindringt. Die ausgebildete Zotte besitzt eine continuirliche Epitheldecke, die aus einem zarten Protoplasmaüberzuge besteht, und rundliche Kerne, aber keine nachweisbaren Zellgrenzen besitzt. Das Stroma der Zottenverzwei-

gungen ist anfangs ein schleimiges, aus feinkörniger und fibrillärer Grundsubstanz bestehendes Gewebe, welches grosse protoplasmahältige zellige Gebilde enthält, die reichlicher an der Peripherie der Zotte vorkommen. Später wiegt das zart fibrilläre Gewebe in feinkörniger Zwischensubstanz vor. Ein festeres fibrilläres Bindegewebe findet sich bei den grösseren Zottenstämmen in der Mitte um die Gefässe herum vor, während die zartere Schicht sich an das Epithel, über dessen Herkunft und Persistenz keine völlige Uebereinstimmung herrscht, anschliesst. Bei dem Wachsthum und der Bildung neuer Aeste spielen die Endsprossen der Zotten eine bedeutende Rolle.

An der Bildung der an sie angrenzenden placentaren Cystenräume können die Zotten zumeist nur insoferne betheiligt sein, als sie atrophisirend die Wand derselben mitbilden helfen. Andererseits können aber in ihnen selbst Bedingungen gegeben sein, welche zu Bildungen von cystösen Hohlräumen in ihrem Gewebe Anlass geben. Bildet das Stroma der Zotten, sowie das des Chorions in genetischer Beziehung ein Uebergangsgewebe vom Schleim- zum Fasergewebe, so kann es doch, wie die nicht seltene Erfahrung zeigt, unter gewissen anomalen Verhältnissen geschehen, dass dieses Schleimgewebe oder ein Theil desselben, unter wesentlicher Veränderung der Zotten, sich stellenweise stärker ansammelt und verflüssigt, wodurch cystoide Bildungen zu Stande kommen, die wir, da in unserer Abhandlung von Cystenbildungen im weiteren Sinne des Wortes die Rede sein soll, der Vollständigkeit halber und auch aus dem Grunde mit in den Kreis unserer Betrachtung ziehen wollen, da die Endausläufer des Allantoisbindegewebes bis in die Zotten sich erstrecken, und dieses Gewebe auch dort noch zu schleimiger Entartung hinneigt.

Die Blasenmole oder das Myxom der Chorionzotten.

Virchow hat bekanntlich dargethan, dass es sich bei der Blasenmole nicht um eine Hyperplasie des Zottenepithels, sondern hauptsächlich um eine Wucherung des schleimigen Grundstockes der Zotten, der eine Fortsetzung des Schleimgewebes der Schnur ist, handle, und dass zum Theile dessen zellige Elemente, vornehmlich aber die Intercellularsubstanz, die Schleimanhäufung erzeugen. Dort

wo letztere stattfindet, nimmt das Gewebe das Ansehen einer cystischen Substanz, die von einer dünnen Schicht bedeckt ist, an. Das blasige Aussehen rührt hauptsächlich von der Zartheit des mit der Flüssigkeit gefüllten Gewebes her. Der Inhalt ist eine schlüpfrige mucinhaltige Flüssigkeit. An anderen Stellen findet man ausserdem Hyperplasie des faserigen Gewebsantheiles. Von den degenerirten Zotten, deren Gefässe grösstentheils verödet sind, bleiben fädige, mit seitlichen Ausläufern versehene Stiele, welche dolden- oder rosenkranzartig kleinste bis wallnussgrosse Blasen, deren Natur als „echte" Cysten schon Velpeau und Joh. Müller bestritten haben, tragen und die häufig aussen mit einem Epithel bekleidet sind. Wir wissen, dass die Molenbildung zumeist noch vor Bildung der Placenta zu Stande kommt und in einzelnen Fällen durch fortschreitendes Wachsthum selbst die Wand des Uterus wie ein Neugebilde durchwuchern kann. Nach Ausbildung der Placenta kann es geschehen, dass nur einzelne Lappen derselben myxomatös entarten.

Die chemische Untersuchung dieser cystoiden Tumoren hat ausser Heller, Gscheidlen, letzterer an zwei menschlichen Blasenmolen verschiedenen Alters, ziemlich übereinstimmend mit Ersterem, vorgenommen. Die wasserklaren Blasen hatten verschiedenen Inhalt. Die grösseren einen dünnflüssigen, mehr wässerigen, die kleineren einen dickflüssig fadenziehenden, mehr schleimigen. Bei den grösseren Blasen nimmt nach diesem Autor der Eiweissgehalt zu, das Mucin ab. Dadurch nähert sich der Inhalt sehr den serösen Exsudaten. Ausser Albumin und Mucin fanden sich anorganische Salze, Kochsalz, manchmal Phosphorsäure vor.

Wir wollen hier noch eine Ansicht, welche jedoch wenig Anklang gefunden hat, kurz anführen: Storch (1878) fand nämlich, dass das Chorion, welches in die Zellen übergeht und die festere Bindegewebsschicht derselben bildet, bei degenerirten Abortiveiern durch Hyperplasie entarte und später zu cystoider Veränderung der Zotten führe. Es findet nach ihm bei der Traubenmole (Myxoma chorii) eine Hyperplasie und secundär cystoide Degeneration des von der Allantois nicht herstammenden Chorionbindegewebes statt. Dagegen sieht er das Myxoma fibrosum Placentae als eine zellige Hyperplasie des von der Allantois stammenden Schleimgewebes des Grundstockes

der Zotten an. Doch lässt er auch Mischformen dieser beiden Processe gelten.

Wenn wir nun den Hauptantheil des Chorionbindegewebes als Abkömmling der Allantois ansehen, wenn wir den Wucherungstrieb ihres Gewebes an einzelnen Stellen (Wharton'sche Sulze) in Betracht ziehen und schliesslich finden, dass die Substanz der degenerirten Zotten gleiches Verhalten darbietet, als wie die Nabelschnursulze selbst, so werden wir die Ursache dieser Zottenhyperplasie und Entartung in einem abnormen Zustande des von der Allantois stammenden Gewebes um so eher annehmen können, als andere Annahmen, so z. B. Störungen von Seite des Uterus oder Regelwidrigkeiten von Seite des Eies, als causale Momente aus mancherlei Gründen, auf die wir des Näheren nicht eingehen wollen, weniger stichhaltig sind als die erste zutreffendere Annahme. Wir sehen von der Aufzählung einzelner Fälle ab, da sie für den Zweck dieser Arbeit belanglos ist.

Eine andere Schicht, die zur Placenta gerechnet wird, ist die

g) Decidua placentaris materna.

Jener Theil des serotinalen Gewebes, welcher an der uterinen Fläche des Mutterkuchens nach der Ausstossung desselben als dünne Schicht haften bleibt und welcher den obigen Namen führt, gibt zu nennenswerthen cystösen Bildungen keinen Anlass, wenn auch die tieferen Schichten der Serotina sonst bei chronisch entzündlichen Wucherungszuständen zu cystösen Bildungen aus erweiterten Drüsenräumen führen können.

Nach Ziegler finden sich unter der Placenta materna manchmal weissliche oder rostbraune breiige Einlagerungen oder auch mit trüber, gelblicher oder bräunlicher Flüssigkeit gefüllte Höhlen vor.

Wenden wir uns nun der Betrachtung der Blutergüsse in die eigentliche Substanz der Placenta und in die oberflächlichen Schichten derselben zu, da den ersteren, abgesehen von der Bildung von Infarcten, in Bezug auf die Entstehung von Cysten überhaupt ein wesentlicher Einfluss eingeräumt zu werden pflegt.

Ueber Hämorrhagien (Apoplexien, Hämatome, Thromben) der menschlichen Nachgeburt und ihr Verhältniss zu Cystenbildungen in derselben.

In der früheren Zeit, als man die Infarcte in der Placenta ausschliesslich auf Blutergüsse oder zum grossen Theile auf dieselben zurückbezogen hatte, und zwar schon aus dem Grunde, als verdichtete Stellen in der Placenta aus verschiedener Ursache die Farbe eines älteren Blutgerinnsels leicht annehmen können, da war es die natürliche Folge, dass man auch die Cystenbildung daselbst auf diese angenommenen Hämorrhagien und die nachfolgende Veränderung des vergossenen Blutes ohneweiters beziehen zu können geglaubt hatte. Der Nachweis von häufigen frischen, sowie auch von deutlichen älteren Blutaustritten an der Nachgeburt haben diese Ansicht bekräftigt, jedenfalls dieselbe auch bis in die neueste Zeit hinein zum grossen Theile immer wieder gestützt. Bevor ich meine Ansicht zum Ausdrucke bringe, wollen wir diesbezüglich wieder in der Literatur entsprechende Umschau halten.

Hegar-Maier's (1867) Ansicht zufolge bilden sich die Cysten in der Placenta aus Hämorrhagien, ähnlich wie solche aus gleicher Ursache im Gehirn entstehen. In der Umgebung von hämorrhagischen Herden in der Placenta sollen sich nämlich bindegewebige Absackungen bilden, die nach Zerfall und Resorption der Blutbestandtheile und stärkerer Vascularisation der Wandungen zu Cysten sich verwandeln. Mit Rücksicht auf die Lage der Herde befänden sich die Cysten ausschliesslich an der Oberfläche der Placenta. In einer späteren, von ihm allein verfassten Arbeit (1869) schränkt jedoch R. Maier (pag. 317) die primäre Betheiligung der Hämorrhagien an den Indurationen der Placenta wieder wesentlich ein.

C. Hennig (1873), dessen Ansicht gemäss der fibrinöse Ring am Rande der Placenta und die Knoten in der Placenta aus Blutergüssen hervorgehen, nimmt ebenfalls die apoplektischen Herde als eine Ursache der Cystenbildung in der Placenta, in deren Umgebung comprimirte anämische Chorionzotten oder entzündliche Erscheinungen vorgefunden werden, an.

Jacquet (1873), nach welchem die häufigen Hämatome fast die ganze Pathologie der Placenta ausmachen, unterscheidet verschiedene Formen derselben. Die häufigste Form der Blutergüsse sind die unter dem Chorion gelegenen „Hämatomata subvillosa", wie er sie nennt, welche die weisslichgelben Pfröpfe an dieser Stelle zurücklassen. Hin und wieder treffe man kleine Höhlen an, welche durch braunen oder roth gefärbten Beschlag ihrer Wände den hämorrhagischen Ursprung aus früher Zeit verrathen. Die fibröse Entartung der Zotten sei eine untergeordnete Begleiterscheinung. Nach Simpson, Spiegelberg und Schröder gehen die Cysten der Placenta ebenfalls aus apoplektischen Herden hervor und haben daher hämorrhagischen Ursprung. Zu ähnlicher Annahme, die er jedoch modificirt, gelangt Ahlfeld (1876), nach welcher einzelne solcher Cysten aus verflüssigten partiellen Myxombildungen, andere aber aus apoplektischen Herden sich bilden.

Storch (1878) fand an den peripheren Eitheilen eines Abortus, beziehungsweise an dem placentaren Chorion des Eies zahlreiche bis wallnussgrosse, gegen die Eihöhle zu vorspringende Einstülpungen, welche von bräunlichen breiigen Massen coagulirten Blutes ausgefüllt waren.

Die grösseren Blasen stellten cystoide Hohlräume dar (vgl. damit die ähnlichen Angaben von Breus).

In seinem Lehrbuche schreibt v. Winckel (1889), dass man an der Fötalfläche der Placenta nicht selten (in 3% der Fälle) erbsen- bis wallnussgrosse, mit trüber Flüssigkeit gefüllte, cystenähnliche Prominenzen im Chorion vorfinde, die aus kleinen Blutextravasaten entstehen.

Auch Wiener (1891) vindicirt den Placentacysten in der Regel hämorrhagischen Ursprung. Abkapselung des Blutergusses, Zerfall und theilweise Resorption der Blutbestandtheile, endlich Cystenbildung mit serösem Inhalte.

Breus (1892) beschreibt an Abortiveiern, mit weiterem Wachsthum der peripheren Eitheile, das „tuberöse subchoriale Hämatom" als das Product von Blutergüssen aus Gefässen der Decidua, welche in präformirte divertikelartige Ausstülpungen der fötalen Eihäute stattfinden, und diese ausfüllen, wodurch gegen die Amnionhöhle zu

vorspringende Tumoren zu Stande kommen. Nach Absterben des Embryo sollen sich bei wenig Amnionflüssigkeit und fortschreitendem Wachsthum der Eihüllen, Faltungen der letzteren bilden, welche auch von den intervillösen Räumen aus mit Blut angefüllt, jene kolbigen oder lappigen Erhebungen erzeugen. In diesen divertikelartigen Ausbuchtungen, von denen einzelne auch leer angetroffen werden, finde man frisches, wenig verändertes Blut oder Bestandtheile eines alten Extravasates.

Schliesslich bemerkt Schäffer (1892), dass in der Nähe der Nabelschnurinsertion nicht selten apoplektische subchoriale Ergüsse vorkommen. Aus einzelnen stark erweiterten Chorionzottengefässen lasse sich der Ursprung der Blutextravasate verfolgen. Das weitere Stadium führe zum Austritte bluthaltigen Serums unter das Amnion- und Choriongewebe, wodurch zahlreiche mässig ausgedehnte Pseudocysten, besonders bei macerirten Früchten (Fehl- und Frühgeburten) häufig vorkommen. Auf dem Boden der gebildeten Hohlräume fand er Gerinnsel. Trocknet das Serum ein, so kann ein Theil der subchorialen Infarcte, welche aus geschichteten Fibrinlagen bestehen, zu Stande kommen.

In den neuesten Lehrbüchern der Geburtshilfe finden wir diesbezüglich meist nur kurze Bemerkungen, des Inhaltes, dass entweder ein Theil der Placentacysten aus apoplektischen Herden sich bilden kann, oder dass dieselben in der Regel hämorrhagischen Ursprunges sind.

Auf subamniotische Blutergüsse der Nachgeburt hat speciell Ahlfeld durch eine Mittheilung in der Gesellschaft für Geburtshilfe in Leipzig (1876) aufmerksam gemacht, wonach Extravasate in der Umgebung der Nabelschnurinsertion, direct unter dem Amnion, nicht selten beobachtet werden können. Durch kräftigen Zug an der Nabelschnur oder vielleicht auch Zerrung an derselben während der Ausstossung der Frucht können, wie man dies öfters nachweisen konnte, kleine Gefässe, die zur Blutung Anlass geben, zerrissen werden.

Diese Blutextravasate zwischen den Eihäuten, die nicht selten eine beträchtliche Ausdehnung besitzen, werden der obigen Ausführung gemäss stets frisch angetroffen und kommen daher für die

Cystenbildung nicht in Betracht. Erwähnen wir in Kürze noch andere Quellen oder Ursachen für Blutergüsse an und in der Placenta, so sind die zumeist bei hereditärer Syphilis gemachten Beobachtungen von Stenosen atheromatös erkrankter Nabelschnurgefässe, ferner Stricturen der Vene an der Placentainsertion des Stranges, welche durch Wucherungen an der Intima und Adventitia des Gefässes erzeugt werden, nicht ohne Bedeutung. Hamill[1]) berichtet über eine Ruptur der Nabelvene an der placentaren Oberfläche kurz vor dem Eintritt in die Schnur.

Als weitere Quelle für Blutungen zwischen den placentaren Eihäuten können die von Hyrtl beschriebenen Vasa nutrientia chorii, für die im Gewebe der Placenta, jene Gefässästchen in Betracht kommen, die ebenfalls als Vasa nutrientia in die Tiefe der Placentasubstanz eindringen. Die Blutung kann ferner in Folge collateraler Hyperämie aus den Zottengefässen herrühren, wenn ein Theil der letzteren in der Umgebung verödet oder abführende Venen verschlossen sind. Ebenso bei Veränderung der Gefässwände durch Zottenerkrankungen bei dyscrasischen Zuständen oder aus traumatischer Ursache.

Blutextravasate können zu Stande kommen durch Gefässbrüchigkeit und collaterale Hyperämien bei der Endometritis decidua, bei Wucherungen der Decidua in Folge von Syphilis besonders in den ersten Monaten, sowie bei Gefässveränderungen, bedingt durch Nephritis.

So finden wir aus diesen verschiedenen Ursachen apoplektische Ergüsse im Gewebe der Septa, der Deciduainseln, bei weissen und randständigen Infarcten. Trotz dieser vielfach möglichen Ursachen beobachten wir, abgesehen von Abortiveiern, im Ganzen dennoch relativ selten an Placenten aus der letzten Zeit der Schwangerschaft sichere Zeichen von stattgehabten ausgedehnteren Blutungen.

Ueber das Verhältniss von Blutergüssen in der menschlichen Nachgeburt zu Cystenbildungen im weitesten Sinne des Wortes kann ich, nachdem das Wesen der Infarcte besprochen worden ist, Folgendes als meine Ansicht hinstellen:

---

[1]) Citirt in Wiener-Spiegelberg's Lehrbuch, 1891.

Blutungen zwischen den Eihäuten kommen zumeist auf traumatischem Wege während der Geburt vor und werden daher so häufig frisch vorgefunden. Aeltere reine Blutergüsse sind seltener als man anzunehmen pflegt und zeigen ein mehr oder minder verändertes eingedicktes coagulirtes Blut, das als solches bei genauer Untersuchung sicher erkannt werden kann. Canalisirtes Fibrin oder grosszelliges Gewebe fehlt dem veränderten Blutcoagulum. Cystenbildungen mit rein hämorrhagischem Inhalt sind relativ selten.

Cysten mit nur serösem Inhalte in dieser Schichte, mit oder ohne epithelähnliche Auskleidung, stammen gewiss nicht ursprünglich von Blutergüssen her.

Die subchorialen und intraplacentaren Infarcte, die man als weisse Infarcte bezeichnet, und welche mit Cystenbildungen zusammenhängen, sind, wie wir vorher schon auseinandergesetzt haben, aus Blutergüssen, beziehungsweise Blutgerinnungen der intervillösen Räume nicht hervorgegangen. Ebenso nicht die mehr rundlich begrenzten derben und bei mikroskopischer Untersuchung als Myxoma fibrosum durch Bindegewebswucherung entstandenen Knoten, endlich auch nicht die Gummaknoten.

Es bleiben sonach, abgesehen von den frischen Thromben und Blutextravasaten, die zum Theil bedeutenden, älteren, subchorialen oder intraplacentaren Blutergüsse hinsichtlich der Cystenbildung zu betrachten.

Die genaue Untersuchung lehrt, dass die meisten Blutextravasate auch hier mehr minder fester geschichtete Massen bilden, die als ältere Blutcoagula unter dem Mikroskop deutlich erkannt werden — oder es findet sich nur wenig Flüssigkeit, ein mehr breiiger Inhalt in den hämorrhagischen Cysten vor, da der flüssige zumeist resorbirt wird. Für eine Cystenbildung aus einem Bluterguss mit Bildung einer bindegewebigen Wandung und vollständiger Entfärbung, sowie Verflüssigung des Inhaltes erscheint der Zeitraum einer Schwangerschaft gewiss als zu kurz. Wir müssen jedoch dabei Folgendes hervorheben.

Da wir in den weissen Infarcten gar nicht selten frische Blutergüsse vorfinden, die bis an deren Oberfläche reichen, so wird es vorkommen können, dass, wenn durch Abhebung des Chorion über

dem Infarcte sich bereits ein cystöser Hohlraum mit schleimigem Inhalte gebildet hat, auch in denselben aus der Infarctsubstanz oder seiner Umgebung eine Blutung stattfinden kann, wie sich dies auch thatsächlich nachweisen lässt. Dadurch wird der Inhalt je nach Alter des Blutergusses ein mehr minder blutigseröser und die trüben Flocken, die in solchen Cysten fast immer sich befinden, nehmen die frische oder veränderte Blutfarbe an.

Die gleiche blutige Verfärbung der Wände, des schleimig serösen flüssigen Inhaltes und seiner Flocken kann durch Imbibition mit Blutfarbstoff und Serum besonders bei abgestorbenen, speciell macerirten Früchten entstehen, und zwar in cystösen Bildungen, die sowohl zwischen den Eihäuten, als auch unter dem Chorion liegen. Bei den subchorialen, über weissen Infarcten gelegenen Cysten kommt noch dazu, dass durch Austritt blutigen Serums in Folge von Maceration der früher weisslich-graue Infarct, welcher den Boden der Cyste bildet, nun braunroth, wie ein geschichtetes Blutcoagulum aussieht, so dass man, besonders ohne genaue mikroskopische Untersuchung, durch die blutige Suffusion und starke Verfärbung des Gewebes getäuscht, häufig als hämorrhagische Cysten jene ansieht, die es ihrer ursächlichen und ursprünglichen Bildung nach gar nicht sind.

Wir können demnach zusammenfassend annehmen, dass die subchorialen Cysten, welche über weissen Infarcten (canalisirtem Fibrin) sitzen, zumeist einen serösschleimigen Inhalt und eine epithelähnliche Auskleidung haben, und Blutextravasaten ihren eigentlichen Ursprung nicht verdanken. Ist bei anderen sonst gleichbeschaffenen der Inhalt blutig verfärbt oder missfärbig, so ist dies auf frische oder ältere Blutextravasate in die Cyste zu beziehen, welche den Inhalt dann vermehrten und veränderten. Schliesslich ist, wie erwähnt, auf Imbibition mit Blutfarbstoff zu achten.

Apoplektische Cystenbildungen kommen bei Abortiveiern öfter subchorial vor und lassen bei genauer Untersuchung häufig keine andere Deutung als die aus Blutergüssen zu. Sie sind an den vom Ende der Schwangerschaft herrührenden Placenten im Ganzen selten, jedenfalls viel seltener als die schleimig serösen, subchorial gelegenen Cysten.

Anhangsweise erwähnen wir bei Besprechung der Placenta den

Eiter in der Nachgeburt.

Wirklicher Eiter wurde zwischen dem Amnion und Chorion und unter dem letzteren, sowie reichlich in der Decidua, jedoch nicht in Form von Abscessen, sondern als eiterige Infiltration, bedingt durch acute Endometritis, beobachtet.[1]) Früher hat man wohl erweichte und verflüssigte ältere Thromben und Infarcte für Producte von eiteriger Entzündung angesehen. Ebenso konnten verfettete, der regressiven Metamorphose anheim gefallene Stellen und erweichter Detritus für eiterähnliche Massen gehalten werden.

III. Eihäute ausser dem Bereiche der Placenta.

a) Amnion.

Betreffs des Baues des Amnion verweisen wir auf die vorhergegangene Beschreibung.

Ueber ein Conglomerat von Amnioncysten auf normalen Eihäuten berichtet Ahlfeld (1877): Nach Trennung des Amnions vom Chorion blieb am Amnion in diesem Falle eine 3 bis 4 *cm* lange, 1 *cm* breite Masse hängen, die aus Cysten zusammengesetzt sich zeigte. Mikroskopisch untersucht, waren dieselben mit Amnionepithel ausgekleidet und schon die oberflächliche Untersuchung liess erkennen, dass die Cysten durch Faltung des Amnions und Verwachsung der sich berührenden Partien entstanden seien. Die Ursache zu diesen Vorkommnissen dürfte dieselbe sein, wie sie für die nicht seltenen Verwachsungen zwischen Fötus und Amnion angenommen wird.

b) Der Dotterstrang und das Nabelbläschen.

Zwischen den beiden Eihäuten liegt nach Schultze's bekannter Beschreibung selten im Bereiche der Placenta, meist zwischen den Eihäuten, manchmal nahe dem entgegengesetzten Pole des menschlichen ausgetragenen Eies, das Nabelbläschen oder der

[1]) Donat, Archiv für Gynäkol. Band 24, 1884. Ueber einen Fall von Endometritis purulenta in der Schwangerschaft.

Dottersack. Nachdem Hoboken dasselbe an mehreren menschlichen Nachgeburten trefflich geschildert und später A. F. Mayer, als Erster, das constante Vorkommen des Nabelbläschens auch im ausgetragenen menschlichen Eie behauptet hatte, konnte Schultze (1861) diese indessen wieder in Vergessenheit gerathene Angabe durch seine zahlreichen Untersuchungen neuerdings bestätigen. Das durch die Vergrösserung des Amnions an die Oberfläche der Keimblase gedrängte Nabelbläschen ist nach seiner Darstellung ein rundlich-ovales, birnförmiges oder, wenn fest angeheftet, nach verschiedenen Richtungen verzogenes Gebilde von 3 bis 10 *mm* im Durchmesser, wobei der längste in der Richtung des Ductus liegt. Es stellt häufig ein weisslich getrübtes oder gelbweiss undurchsichtiges Korn, bei grösserer Ablagerung seines Inhaltes eine Hohlbildung dar. Die trübe gelbweisse Masse besteht aus vielen grossen Fetttropfen und Körnern, einer stark lichtbrechenden Substanz (kohlensaure Salze) und einem gequollenen Bindegewebe, das ein Netzwerk darstellt, in dessen Lücken diese Substanz angehäuft ist. Schultze hält diese Inhaltsmasse zum grössten Theil nicht als ursprünglichen Inhalt, sondern als das Resultat einer Fettmetamorphose der Wand des Nabelbläschens, und zwar der Bindegewebszellen dieser Wand. Ein eigentliches Wandepithel hat er nie beobachtet.

C. Ruge (1877) fand das Nabelbläschen manchmal als eine bis kleinerbsengrosse Cyste.

Eine weitere Ausdehnung des Nabelbläschens über das letztangegebene Mass scheint nicht vorzukommen. Wenigstens konnte ich in dem mir zur Verfügung stehenden Literaturmateriale keine Angabe über eine grössere Cystenbildung dieses Dottersackrestes auffinden. Den Bau des Ductus omphalo-entericus als Fortsetzung des Bläschens, sowie seine nicht sehr seltenen kleinen Erweiterungen haben wir bereits vorher betrachtet.

c) Tunica media.

Tunica media verhält sich auch hier als ein Gewebsrest, der keine Neigung zur Vermehrung oder Organisation besitzt.

Amnio-choriales Wasser, welches manchmal in nicht unbeträchtlicher Menge vorgefunden worden ist, bildet nicht genau

begrenzte Flüssigkeitsblasen zwischen den Eihäuten. Ebenso Blutergüsse, welche von der Oberfläche der Placenta hierher verschoben sind oder von den Randgefässen (Vasa aberrantia) herstammen.

d) Chorion und Decidua-(Reflexa-)Reste.

Indem ich den anatomischen Bau des Chorions als bereits erwähnt übergehe, möchte ich auf eine Beobachtung von Eberth (Breslau) über ein diffuses Myxom der Eihäute hinweisen, die für unsere Betrachtungen in gewisser Beziehung von Interesse ist. Eberth (1867) beschreibt, dass an einer von einem gesunden Individuum stammenden Nachgeburt zwischen dem sehr derben Amnion und einer derben Schichte des Chorions eine 4 bis 5 *mm* dicke, weiche gallertartige Masse sich befand, die dem Aussehen und der weiteren Untersuchung entsprechend der Wharton'schen Sulze glich. In der schleimigen Grundsubstanz fand sich stellenweise ein fächeriger Bau, erzeugt durch Bindegewebsfibrillen, vor, ferner zahlreiche, Schleimkörperchen ähnliche, sowie verästelte Zellen, oft so viele, dass die Grundsubstanz in den Hintergrund trat und das Gewebe einen sarcomatösen Charakter annahm. Die Lamina intermedia war stellenweise nachweisbar. An dem Chorion (aussen) fielen, ähnlich den Hydatiden der Placenta, ziemlich zahlreiche, erbsen- bis bohnengrosse, leicht fluctuirende Erhabenheiten auf.

Die Placenta war sonst normal, die Nabelschnur arm an Sulze. Im Hinblicke auf die Entstehung der Blasenmole müssen wir diesen seltenen Fall als eine anormale Wucherung der von der Allantois herstammenden Bindegewebsschicht des Chorion ansehen. Die weicheren Erhabenheiten entsprechen verflüssigten Schleimgewebs- oder Zellschichtlagen des Chorions.

Der von Eberth beschriebene Fall erinnert an das seltene ganseigrosse Myxom zwischen den peripheren Eihäuten, welches Winogradow (1870) beschrieben hat und das einer ganz partiellen Wucherung desselben Gewebes entsprochen haben dürfte.

Den Bau des Chorions betreffend, hat weiters Langhans (1882) beschrieben, dass die Zellschichte des Chorion laeve mit der des Chorion placentae in directem Zusammenhange stehe, und anfangs einfach, später aus mehreren Lagen, in Folge Vermehrung und Ver-

grösserung der Zellen, zusammengesetzt sei. Die Wucherung derselben finde auch herdweise, inselförmig unter dem dünnen Epithelüberzuge statt. Von der Mitte der Schwangerschaft an mehrschichtig, stellt die vielfache Verbindung derselben mit der Reflexa eine förmliche Function der ersteren dar, wobei die atrophischen Zotten des Chorion laeve überwuchert würden. Hegar-Maier (1867) beschrieben, wie wir schon bemerkt haben, ausser subchorialen Cysten der Placenta auch solche kleine, mit Serum gefüllte und glattwandige Hohlräume in den Eihäuten, die wahrscheinlich, da die übrigen alle subchorial gelegen waren, ebenfalls an dem Chorion sich befunden und seiner Zellschicht angehört haben dürften.

Schliesslich wollen wir anführen, dass bei dem Myxom der Chorionzotten, welches auf einzelne Stellen des Mutterkuchens sich beschränkt, an der übrigen äusseren Fläche des Chorion laeve ausnahmsweise (gestielte) Blasen in ganzen Gruppen[1]) sich vorfinden können.

Auf Grund der bisherigen Erfahrungen und des Ergebnisses meiner in dieser Richtung angestellten Untersuchungen lässt sich sagen, dass Cysten und cystoide Bildungen an der menschlichen Nachgeburt, wenn auch kein sehr häufiges, so doch im Allgemeinen kein seltenes Vorkommniss darstellen. Eine strenge Sonderung beiderlei Bildungen lässt sich bei oberflächlicher Untersuchung nicht durchführen, umsomehr als aus anfangs mehr blasenförmig erscheinenden Gebilden durch Secret- oder Inhaltsvermehrung Flüssigkeitssäcke entstehen, welche wir mit dem Namen Cysten bezeichnen können, Hohlräume, die in manchen Fällen völlig abgeschlossen breitbasig aufsitzend oder gestielt eine deutliche Wand und manchmal ein Epithel oder eine epithelähnliche Auskleidung besitzen.

Aus den früheren Auseinandersetzungen geht hervor, dass man kleinere Cystenbildungen, im weiteren Sinne des Wortes aufgefasst, leicht übersehen kann, wenn ihre Form eine mehr flache oder ihre Grösse eine unbedeutende ist, zumal wenn dieselben, wie nicht selten, unter dem Chorionbindegewebe sich befinden und man das Amnion nicht vorher abgelöst hat. Schliesslich übersieht man leicht auch solche, die zwischen den peripheren Eihäuten liegen. Aber auch

[1]) Siehe E. Martin's Handatlas.

grössere solcher Gebilde können übersehen werden, wenn dieselben vorher geplatzt sind und ihren Inhalt während des Geburtsactes zum grössten Theile entleert haben. Im Allgemeinen kommt den cystischen Bildungen der Nachgeburt keine wesentliche praktische Bedeutung zu, ausser etwa wenn ihre Zahl eine sehr grosse ist oder wenn dieselben, dem wuchernden Allantoisbindegewebe entstammend, bis in die kleinsten Gefässverzweigungen im weiten Umfange sich erstrecken. Ihre Bedeutung in anderen Beziehungen habe ich in der Abhandlung bereits entsprechend hervorgehoben.

Bevor ich zur übersichtlichen Eintheilung der Cystenbildungen schreite, will ich resumirend zusammenfassen, dass dieselben im Amnionbindegewebe, im Allantoisbindegewebe, im Dottergang, in der Zellschicht des Chorions, und hier nicht selten über weissen aus decidualem Gewebe bestehenden Infarcten, sich vorfinden.

Reine Blutergüsse können wohl, wenn sie älter werden, abgeschlossene cystenartige Räume darstellen, doch sind ein weiteres Wachsthum derselben, eine vollständige Verfärbung des Coagulums und seröse Verflüssigung ihres Inhaltes nicht bewiesen.

Betrachten wir die Cystenbildungen an der menschlichen Nachgeburt im weiteren Sinne des Wortes, so lassen sich, an der Hand unserer bisher gewonnenen Erfahrungen, die verschiedenen Arten derselben zumeist in einen genetischen Zusammenhang mit den einzelnen Gewebsschichten der ersteren bringen, und es scheint mir deshalb als rationellste Eintheilung und Benennung jener Cysten die zu sein, welche hauptsächlich die Gewebsschichten oder Antheile der Nachgeburt zur Grundlage nimmt, wie dies im Nachfolgenden nebst Hinweis auf einzelne ihrer Merkmale geschehen soll.

A. Cystenbildungen in der Nabelschnur.

1. Amnioncysten. Dieselben sind selten und klein, nur wenige Beobachtungen sind bisher bekannt. Sie entstehen wahrscheinlich aus Bindegewebsspalten des Amnionüberzuges und liegen daher in der obersten Bindegewebsschicht der Nabelschnur (Amnionbindegewebscysten.)

2. Dottergangcysten. Solche sind nicht sehr selten, in der Regel jedoch sehr klein und oberflächlich gelegen. Zeitweilig mit wand-

ständigem Epithel versehen, zumeist jedoch nur mit verfetteten Zellen und Detritus angefüllt.

3. Cysten, oder besser gesagt, Cystoide des Allantoisbindegewebes, beziehungsweise der davon abstammenden Wharton'schen Sulze. Diese Gebilde sind relativ häufig und stellen Erweichungscysten bei allgemeiner oder localer Hyperplasie und nachfolgender Verflüssigung jenes Schleimgewebes dar. Ihr Inhalt ist anfangs mehr mucinhaltig, später schleimig-serös. Eine Epithelauskleidung fehlt denselben, doch kann ein Endothelüberzug vorhanden sein. Durch Imbibition mit Blutfarbstoff wird unter Umständen Wand und Inhalt blutig verfärbt. Diese Hohlräume können oft eine beträchtliche Grösse erlangen und an der Nabelschnur viele seitliche Auftreibungen erzeugen.

4. Allantoisgangcysten sind im Ganzen selten, besitzen ein deutliches (Cylinder-)Epithel und sind mit einem trüb grünlichen, schleimig-serösen Inhalte gefüllt. Einzelne dürften eine Aehnlichkeit mit den bekannten Urachuscysten haben.

5. Blutcysten, beziehungsweise Hämatome, kommen selten vor, entstehen durch Ruptur von Nabelgefässen und befinden sich in der Wharton'schen Sulze. Der Inhalt ist frisches oder verändertes Blut.

6. Cystische Neubildungen, als: Myxome, Sarcome, Teratome sind selten.

B. Cystenbildungen in der Placenta.

1. Amnioncysten gleichen den in der Nabelschnur beschriebenen. Weiters entstehen grössere auch durch Verklebung von Amnionfalten, und stellen gleichsam Retentionscysten dar (Amniondiverticelcysten).

2. Dottergangcysten, ebenso wie in der Nabelschnur.

3. Cystoide des Allantoisbindegewebes liegen zwischen Chorion und Amnion und sind Erweichungscysten wie die in der Nabelschnur, und auch von gleicher Beschaffenheit wie diese.

Hierher gehören die Cytoide der Blasenmole.

Anhangsweise sind an dieser Stelle Flüssigkeitsblasen zwischen den Eihäuten, die unter eventueller Mitbetheiligung der Tunica media zu Stande kommen und das sogenannte amniochoriale Wasser enthalten, zu nennen.

4. Allantoisgangcysten sind an der Placenta nicht sicher bewiesen, doch sind solche im Bereiche derselben in der Nähe der Nabelschnurinsertion aus Resten des Ganges ausnahmsweise nicht undenkbar.

Ebenso unbewiesen, aber möglich ist eine Cystenbildung aus zwischen Chorion und Amnion vorgedrungenen zelligen Elementen der Zellschichte des Chorions, beziehungsweise von Deciduaelementen.

5. Subchoriale Zellschichtcysten sind relativ häufig, meist nicht von bedeutender Ausdehnung. Sie besitzen anfangs einen gelblich gallertigen, später mehr serös schleimigen trüben Inhalt. Dieselben sind gewöhnlich ringsum an der Innenwand mit epithelähnlichen Zellschichtzellen ausgekleidet.

6. Subchoriale Zellschichtcysten, combinirt mit weissen Infarcten. Dieselben sind nicht selten, wachsen manchmal zu bedeutender Grösse heran, können unter Umständen eine zweite Fruchtblase und durch frühzeitiges Einreissen Fruchtwasserabgang vortäuschen. Sie sind mit einer trüben, flockigen, leimwasserähnlichen Flüssigkeit gefüllt, besitzen eine epitelähnliche Auskleidung von Zellschichtzellen und sind immer unter dem Chorionbindegewebe gelegen. An ihrer Basis, die gewöhnlich nur einen Theil des Infarctes einnimmt, befindet sich ein in fibrinöser Degeneration begriffenes deciduales Gewebe von verschiedener Höhe, das von Blutergüssen durchsetzt oder auch nur von Blutfarbstoff allein verfärbt sein kann.

7. Wirkliche hämorrhagische Cysten finden sich häufig bei Abortiveiern. Nicht so häufig in der ausgebildeten Placenta, dieselben haben selten eine grössere Ausdehnung und ist ihr Ursprung aus einem Blutextravasate unschwer zu erkennen. Ihr Inhalt besteht aus relativ wenig Flüssigkeit und sonst aus eingedicktem Blute. Diese Cysten führen als solche keine Bedingungen zu einem weiteren Wachsthume in sich.

C. Cystenbildungen an den peripheren Eihäuten.

1. Amnioncysten wie vorhin;
2. Allantoisbindegewebecysten, und
3. Dottergangcysten, ebenfalls wie vorhin. Das Dotterbläschen vergrössert sich nur selten um ein Geringes.

4. Zellschichtcysten zwischen Chorion und Reflexa, endlich

5. Cystoide Bildungen, Blasen aus degenerirten kleinen Zotten an Abortiveiern, sämmtliche zumeist von geringer Ausdehnung.

Diese Eintheilung schliesst natürlicherweise die Möglichkeit ein, dass an einer Nachgeburt Cysten in verschiedenen Schichten derselben mit oder ohne cystoiden Bildungen zu gleicher Zeit vorhanden sein können, und schon aus diesem Grunde geht es hinsichtlich der wissenschaftlichen Verwerthung von entsprechenden Angaben nicht an, in einem betreffenden Falle nur einfach anzugeben, dass „Cysten an der Placenta" sich vorgefunden haben. Ebenso leuchtet aus den vorangegangenen Betrachtungen ein, dass wir uns in einer wissenschaftlichen Abhandlung bei Eintheilung der Placentacysten mit dem allgemein gefassten Ausdrucke nicht mehr begnügen können, wonach die Cysten nur in solche unterschieden werden, die theils aus myxomatöser Degeneration, theils oder in der Regel aus apoplektischen Herden entstehen.

Innsbruck, im Mai 1893.

Literaturverzeichniss.*)

Ackermann. Der weisse Infarct der Placenta. Virchow's Archiv, Band 96. 1884.

Ackermann. Zur normalen und pathologischen Anatomie der menschlichen Placenta. Internationale Beiträge zur wissenschaftlichen Medicin. Festschrift für Rudolf Virchow. I. Band. 1891.

Ahlfeld. Ueber subamniotische Blutergüsse auf der Placenta. Archiv für Gyn., Band IX. 1876.

Ahlfeld. Die Allantois des Menschen und ihr Verhältniss zur Nabelschnur. Archiv für Gyn., Band X. 1876.

Ahlfeld. Ueber die Cysten der Placenta. Sitzung der Gesellschaft für Geburtshilfe in Leipzig, 16. October 1876. Archiv für Gyn., Band XI.

Ahlfeld. Ueber Amnioncysten. Mittheilung aus der Gesellschaft für Geburtshilfe in Leipzig. Sitzung vom 17. December 1877. Archiv für Gyn., Band XIII.

Bloch. Ueber den Bau der menschlichen Placenta. Beiträge zur pathologischen Anatomie und allgemeinen Pathologie, herausgegeben von Ziegler und Nauwerk. Band 4, Heft 5. 1889.

Breus C. Ueber das tuberöse subchoriale Hämatom der Decidua. Deuticke, Wien 1892.

Budin. Note sur une tumeur du cordon ombilical. Progrès Medical, 1887. Nr. 53. Vgl. auch Frommel's Jahresbericht, II. Jahrg. 1889, pag. 25.

Bumm. Ueber die Entwickelung des mütterlichen Blutkreislaufes in der menschlichen Placenta. Archiv für Gyn., 43. Band, II. Heft, 1893.

Bussmann. Ueber einen Fall von Hämatom der Nabelschnur. Inaugural-Dissert. Berlin 1891. Vgl. auch Frommel's Jahresbericht, Jahrg. 1892, pag. 352.

Eberhardt Jakob. Ueber Gerinnungen in der Placenta. Inaugural-Dissert. Bern 1791. Vgl. auch Frommel's Jahresbericht 1892, pag. 209.

Eberth. Diffuses Myxom der Eihäute. Virchow's Archiv, 39. Band 1867. Vgl. Wiener medic. Presse Nr. 1, 1867.

Eckhardt. Beitrag zur Anatomie der menschlichen Placenta. Zeitschrift für Geb. und Gyn., Band 19, 1890.

Favre. Ueber den weissen Infarct der menschlichen Placenta. Virchow's Archiv, Band 120, 1890.

Fehling. Ueber habituelles Absterben der Frucht bei Nierenerkrankung der Mutter. Archiv für Gyn., Band 27, 1886.

*) Arbeiten, die fast durchgehends im Originale nachgelesen wurden.

Fuoss. Beiträge zur pathologischen Anatomie der Placenta. Inaugural-Dissert. Tübingen 1888.

Gierse. Ueber die Krankheiten des Eies und der Placenta. Verhandlungen der Gesellschaft für Geburtskunde. Berlin 1847.

Gscheidlen. Chemische Untersuchung zweier menschlicher Traubenmolen verschiedenen Alters. Archiv für Gyn., II. Band, 1874.

Hegar-Maier. Die interstitielle Placentitis und ihr Einfluss auf Schwangerschaft und Geburt. Virchow's Archiv, 38. Band, 1867.

Heinz. Untersuchungen über den Bau und die Entwickelung der menschlichen Placenta. Archiv für Gyn., 33. Band, 1888.

Hennig C. Studien über den Bau menschlicher Placenten mit ihren Erkrankungen. Leipzig 1872 — und sein eigener Bericht in Schmidt's Jahrbücher, Band 160. 1873, pag. 188.

Hennig C. Ueber die Kapseln der Allantois und über Placenta. Sitzungsbericht der naturwissenschaftlichen Gesellschaft Leipzig 1883—89. Sitzung vom 19. März 1889. XV. XVI. Jahrg. Leipzig, Engelmann, 1890.

Hertwig O. Lehrbuch der Entwickelungsgeschichte des Menschen und der höheren Wirbelthiere. Jena 1889.

Heyfelder. Eventration bei einem Siebenmonats-Kinde und Hydatiden am Nabelstrange und an der Placenta. Medicinalzeitung des Vereines für Heilkunde in Preussen Nr. 13, 1834. Vgl. auch Schmidt's Jahrbücher, Jahrg. 1834. II. Band, pag. 324.

His. Anatomie menschlicher Embryonen 1880—1885, I., II., III.

Hofmeier, Klein und Steffeck. Die menschliche Placenta. Beitrag zur normalen und pathologischen Anatomie derselben. Wiesbaden 1890.

Hyrtl. Die Blutgefässe der menschlichen Nachgeburt. Wien 1870.

Jacobsohn. Untersuchungen über den weissen Infarct der Placenta. Zeitschrift für Gyn., XX. Band, II. Heft 1890.

Jacquet. Gazette médical de Paris 14. October 1871.

Jacquet. Archiv de physiologie V, 1873. Vgl. Hennig's Referat in Schmidt's Jahrbücher, 160. Band, pag. 259.

Jaeger. Des maladies du placenta. Thèse Strasbourg 1845.

Kastschenko. Das menschliche Chorionepithel und dessen Rolle bei der Histogenese der Placenta. Archiv für Anatomie und Physiologie. Anatom. Abtheilung 1885.

Kaufmann. Ueber eine Geschwulstbildung des Nabelstranges. Virchow's Archiv 121. Band. 1890.

Kehrer. Vergleichende Physiologie der Geburt der Menschen und der Säugethiere, pag. 76. Citirt von Olshaussen-Veith. XI. Aufl.

Kleinwächter. Ein Beitrag zur Anatomie des Ductus omphalo-mesentericus. Archiv für Gyn., X. Band, 1876.

Klob. Anatomie weiblicher Sexualorgane. Wien 1864.

Koelliker. Entwickelungsgeschichte des Menschen und der höheren Thiere. 1879.

Koester. Ueber die feinere Structur der menschlichen Nabelschnur. Inaugural-Dissert. Würzburg 1868.

Koetschau. Sitzungsbericht im Centralblatt für Gyn. 1892. Nr. 30, pag. 607.

Küstner O. Zur Anatomie des weissen Infarctes der Placenta. Virchow's Archiv, Band 106.

Küstner O. Weisser Infarct, Hämorrhagien und Entzündung der Placenta. P. Müller's Handbuch der Geburtshilfe. II. Band, II. Hälfte, 1889. VIII. Abschnitt, 9. Cap.

Langhans. Textur, Structur und Zellleben in den Adnexen des menschlichen Eies. Jena 1870.

Langhans. Untersuchungen über die menschliche Placenta. Archiv für Anatomie und Entwickelungsgeschichte. Jahrg. 1877.

Langhans. Ueber die Zellschicht des menschlichen Chorion. Festgabe an Prof. Henle. Bonn 1882.

Leopold. Studien über die Uterusschleimhaut während Menstruation, Schwangerschaft und Wochenbett. Archiv für Gyn., Band 11, 1877.

Maier R. Ueber Bindegewebsentwickelung in der Placenta. Virchow's Archiv, 45. Band, 1869.

Mark. Obstetric society of London. Lancet. Aprile 1883.

Meckel. Verhandlungen der Gesellsehaft für Geburtshilfe. Berlin 1853.

Mogilowa-Reinstein. Ueber die Betheiligung der Zellschicht des Chorion an der Bildung der Serotina und Reflexa. Virchow's Archiv, 124. Band. 1891.

Nitabuch. Beiträge zur Kenntniss der menschlichen Placenta. Inaugural-Dissert. Bern 1887. Siehe auch Ziegler's Beiträge zur pathol. Anatomie, VI. Band. 1889, pag. 113.

Olshausen-Veit. Schröder's Lehrbuch der Geburtshilfe, X. Aufl. 1888, und XI. Aufl. 1891.

Phenomenow. Zur Pathologie der Placenta. Archiv für Gyn. 15. Band. 1880.

Prinzing. Beitrag zur pathologischen Anatomie der Placenta. Ziegler's Beiträge zur pathol. Anatomie. VI. Band. 1889, pag. 113.

v. Recklinghausen. Handbuch der allgemeinen Pathologie des Kreislaufes und der Ernährung. 2. und 3. Lieferung der deutschen Chirurgie, 1883.

Rohr. Die Beziehungen der mütterlichen Gefässe zu den intervillösen Räumen der reifen Placenta, speciell zur Thrombose derselben (weisser Infarct). Virchow's Archiv, Band 115. 1889.

Rokitansky, Lehrbuch der pathol. Anatomie. 3. Band. Wien 1861, pag. 347.

Rossier. Klinische und histol. Untersuchungen über die Infarcte der Placenta. Inaugural-Dissert. Basel 1888. Siehe auch Archiv für Gyn., 33. Band, 1888.

Ruge C. Untersuchungen über den Dottergang und über Klappen im Nabelstrang. Archiv für Gyn. I. 1870, pag. 253.

Ruge C. Ueber die Gebilde im Nabelstrange. Zeitschrift für Geburtshilfe und Gyn., I. Band, pag. 1 und 253. 1877.

Sabine G. H. Notiz über den Bau der menschlichen Nabelschnur. Archiv für Gyn., IX. Band, pag. 311. 1876.

Scanzoni. Lehrbuch der Geburtshilfe. Wien 1853.

Schäffer O. Capitel „Pathologie des Fötus". Die königl. Universitätsfrauenklinik in München in den Jahren 1884 bis 1890. Berichte und Studien von F. v. Winckel, 1892. Leipzig.

Schultze B. S. Das Nabelbläschen, ein constantes Gebilde in der Nachgeburt des ausgetragenen Kindes. Leipzig 1861.

Seuvre M. Bulletin de la Société anatomique. Fevrier 1874, p. 174. Siehe auch Budin loc. cit.

Simpson. Select. obstetr. Works 1873 I. Vgl. auch Clinic. obstet. Trad. par Chantreuil 1874.

Spaeth und Wedl. Ueber mehrere Anomalien der die Frucht umgebenden Eitheile. Zeitschrift der k. k. Gesellschaft der Aerzte in Wien. II. Band, VII. Jahrgang 1850, pag. 806 et seq. Vgl. auch Klinik für Geburtshilfe und Gyn. von Chiari, Braun und Spaeth. Erlangen 1855, pag. 102, worin die Arbeit Spaeth-Wedl's grösstentheils wörtlich wiedergegeben ist.

Steffeck. Ueber den weissen Infarct der Placenta. Centralblatt für Gyn., Jahrgang 1889. Nr. 40. Aus dem Berichte über die Verhandlungen der gynäkologischen Section der 62. Versammlung der deutschen Naturforscher und Aerzte zu Heidelberg, 1889.

Stocker. Correspondenzblatt für Schweizer Aerzte. 1884. Nr. 4.

Storch. Ein Fall von sogenanntem partiellen Myxom der Placenta. Virchow's Archiv, 72. Band, 1878.

Sym Allan C. On a case of vesicular placenta from a praemature birth at the 7th month, the child being born alive. Edinb. medical Journal (1887. Aug). Volum XXXIII, pag. 102. Vgl. auch Frommel's Jahresbericht über Fortschritte auf dem Gebiete der Geburtshilfe und Gyn., I. Jahrg. 1888, pag. 131.

Veit J. Müller's Handbuch der Geburtshilfe. I. Band.

Virchow. Die krankhaften Geschwülste. I. Band, 1863.

Waldeyer. Bemerkungen über den Bau der Menschen- und Affenplacenta. Archiv für mikroskopische Anatomie. 1890.

Weigert. Ueber die pathol. Gerinnungsvorgänge. Virchow's Archiv, Band 79.

Wiedow. Ueber den Zusammenhang zwischen Albuminurie und Placentaerkrankungen. Zeitschrift für Geburtshilfe und Gyn., 14. Band. 1888.

Wiener-Spiegelberg. Lehrbuch der Geburtshilfe. III. Aufl. 1892.

Winckel. Lehrbuch der Geburtshilfe. Leipzig 1889, pag. 42 und 301.

Winkler. Ein Fall von Cystenbildung im Amnion. Archiv für Gyn., I. 1870, pag. 351.

Winogradow. Zur Lehre von den Myxomen der Eihäute des Menschen. Virchow's Archiv, Band LII, pag. 146. 1870.

Ziegler. Lehrbuch der allgemeinen und speciellen pathol. Anatomie. Jena 1892.

Zilles. Studien über Erkrankungen der Placenta und der Nabelschnur bedingt durch Syphilis. Mittheilungen aus der geburtshilflich-gynäkologischen Klinik zu Tübingen. 1385, II. Heft.

Erklärungen zu den Abbildungen.

Tafel I.

Fig. 1. Grosse subchoriale Placentacyste, $^1/_2$ der natürlichen Grösse.

Fig. 2. Senkrechter Durchschnitt durch eine gehärtete kleinere subchoriale Placentazellschichtcyste, welche über einem weissen Infarcte sich befindet. Zwischen dem Chorion und Amnion läuft in der oberen Wand ein Gefäss über die Cyste hinweg. Alkoholpräparat.

Fig. 3. Eine andere Cyste von gleicher Art im Durchschnitte. Beide in natürlicher Grösse.

Tafel II.

Fig. 1. Innere Flächenansicht der chorialen oberen Cystenwand, bei nicht abgelöster Zellschicht derselben. Alauncarminpräparat. Reichert. Objectiv 7, Ocular 3, eingeschobener Tubus. Vergrösserung 260.

Fig. 2. Dieselbe epithelähnliche Schicht nach Ablösung in einfacher Lage. Reichert. Objectiv 7, Ocular 3, bei ausgezogenem Tubus. Vergrösserung 410.

Fig. 3. Flächenansicht des verfetteten Amnionepithels der äusseren Cystenoberfläche. Vergrösserung wie in Fig. 1.

Inhalts-Verzeichniss.

Seite

I. Die Nabelschnur 5
a) Das Amnion 5
b) Die Wharton'sche Sulze 6
c) Der Allantoisgang. 8
d) Der Ductus omphalo-mesentericus 13
II. Die Placenta 17
a) Das Amnion 17
b) Der Dotterstrang 19
c) Die Membrana intermedia 21
d) Das Chorion 24
e) Der weisse Infarct der Placenta und sein Verhältniss zur Cystenbildung 34
f) Placentazotten 60
Die Blasenmole oder das Myxom der Chorionzotten 61
g) Decidua placentaris materna 63
Ueber Hämorrhagien (Appoplexien, Hämatome, Thromben) der menschlichen Nachgeburt und ihr Verhältniss zu Cystenbildungen in derselben 64
III. Eihäute ausser dem Bereiche der Placenta 70
a) Amnion 70
b) Der Dotterstrang und das Nabelbläschen 70
c) Tunica media 71
d) Chorion und Decidua-(Reflexa-)Reste 72
A. Cystenbildungen in der Nabelschnur 74
B. Cystenbildungen in der Placenta 75
C. Cystenbildungen an den peripheren Eihäuten 76
Literaturverzeichniss 78
Erklärungen zu den Abbildungen 81

1.

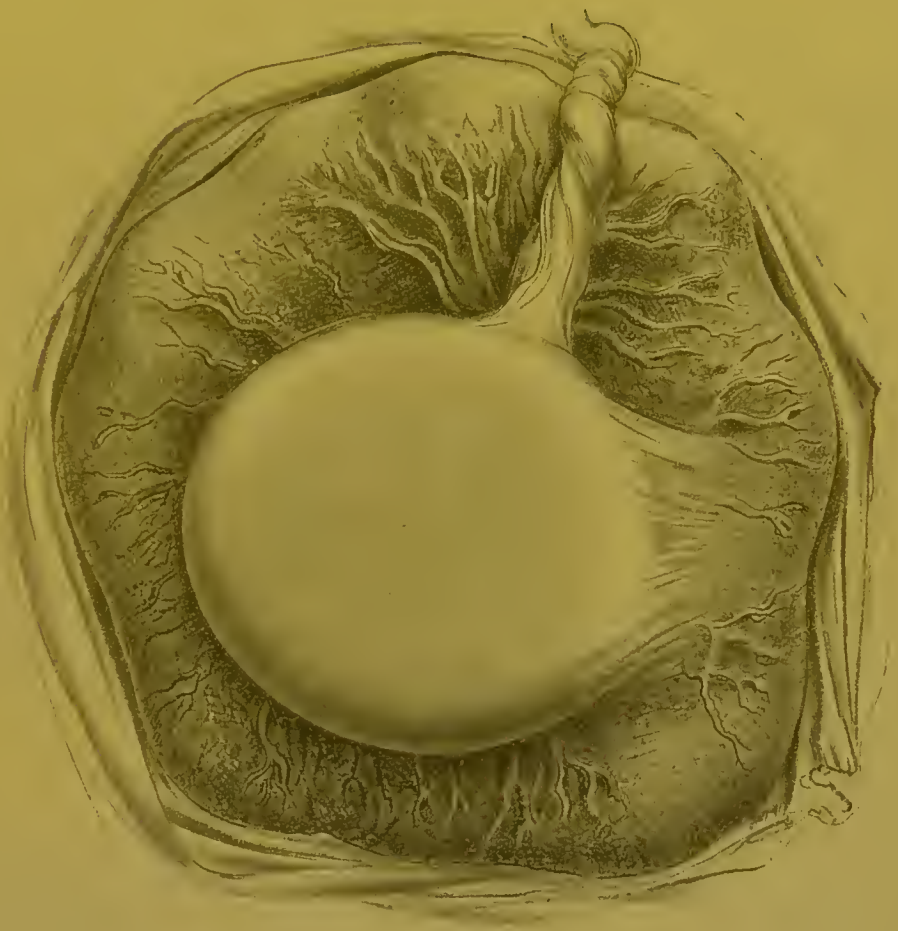

2.

3.



Verlag von Franz Deuticke in Wien und Leipzig.

Lith. Anst. v. Th. Bannwarth Wien.

1.



2.

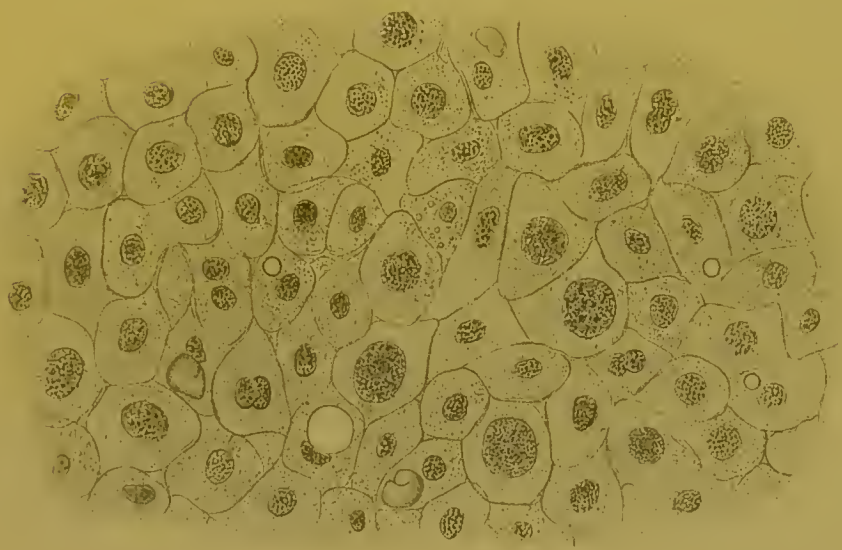

3.

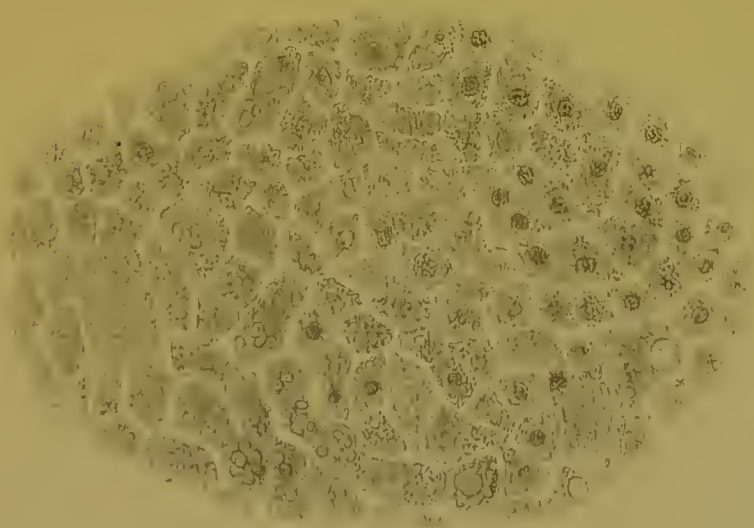

Verlag von Franz Deuticke in Wien und Leipzig.

Lith. Anst. v. Th. Bannwarth, Wien.